

# Makroskopski i CT dijagnostički pristup u tumačenju netraumatske lezije na kaloti srednjovjekovnog muškarca iz sjeverne Hrvatske

---

**Boljunčić, Jadranka; Hat, Josip**

*Source / Izvornik:* **Prilozi Instituta za arheologiju u Zagrebu, 2015, 32, 229 - 241**

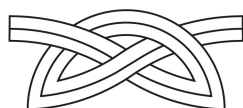
**Journal article, Published version**

**Rad u časopisu, Objavljena verzija rada (izdavačev PDF)**

*Permanent link / Trajna poveznica:* <https://urn.nsk.hr/urn:nbn:hr:291:239866>

*Rights / Prava:* [Attribution 3.0 Unported/Imenovanje 3.0](#)

*Download date / Datum preuzimanja:* **2025-03-05**



INSTITUT ZA  
ARHEOLOGIJU

*Repository / Repozitorij:*

[RIARH - Repository of the Institute of archaeology](#)



UDK 902  
ISSN 1330-0644  
VOL 32/2015.  
ZAGREB, 2015.

# Prilozi

Instituta za arheologiju u Zagrebu

Izdavač/*Publisher*  
INSTITUT ZA ARHEOLOGIJU  
INSTITUTE OF ARCHAEOLOGY

Adresa uredništva/*Address of the editor's office*  
Institut za arheologiju/*Institute of archaeology*  
HR-10000 Zagreb, Ulica Ljudevita Gaja 32  
Hrvatska/*Croatia*  
Telefon/Phone ++385/(0)1 61 50 250  
Fax ++385(0)1 60 55 806  
e-mail: urednistvo.prilozi@iarh.hr  
<http://www.iarh.hr>

Glavni i odgovorni urednik/*Editor in chief*  
Marko DIZDAR

Uredništvo/*Editorial board*  
Marko DIZDAR, Snježana KARAVANIĆ, Viktória KISS (Budapest, HUN) (prapovijest/Prehistory),  
Marija BUZOV, Goranka LIPOVAC VRKLJAN (antika/Antiquities), Katarina Katja PREDOVNIK  
(Ljubljana, SLO), Tajana SEKELJ IVANČAN (srednji vijek/Middle Ages), Natascha MEHLER  
(Wien, AUT), Juraj BELAJ, Tatjana TKALČEC (kasni srednji vijek i novi vijek/Late Middle Ages  
and Modern era), Predrag NOVAKOVIĆ (Ljubljana, SLO) (metodologija/Methodology)

Izdavački savjet/*Editorial advisory board*  
Dunja GLOGOVIĆ (Zagreb), Ivor KARAVANIĆ (Zagreb), Timotej KNIFIC (Ljubljana,  
SLO), Laszlo KÓVACS (Budapest, HUN), Kornelija MINICHREITER (Zagreb),  
Mladen RADIĆ (Osijek), Aleksandar RUTTKAY (Nitra, SK), Ivančica  
SCHRUNK (Minneapolis, USA), Željko TOMIČIĆ (Zagreb), Ante UGLEŠIĆ (Zadar)

Prijevod na engleski/*English translation*  
Jadranka BOLJUNČIĆ, Stašo FORENBAHER, Sanjin MIHELIĆ, Ákos PETŐ, Marta RAKVIN  
Anita RAPAN PAPEŠA, Mladen TOMORAD, Ivan VALENT

Prijevod na hrvatski/*Croatian translation*  
Jadranka BOLJUNČIĆ, Sanjin MIHELIĆ

Prijevod na njemački/*German translation*  
Marina ŽANIĆ

Lektura/*Language editor*  
Ivana MAJER (hrvatski jezik/Croatian)  
Sanjin MIHELIĆ, Emmet MARRON (engleski jezik/English)  
Marina ŽANIĆ, Katharina HART (njemački jezik/German)

Korektura/*Proofreads*  
Marko DIZDAR  
Katarina BOTIĆ

Grafičko oblikovanje/*Graphic design*  
Roko BOLANČA

Računalni slog/*Layout*  
Hrvoje JAMBREK

Tisak/*Printed by*  
Tiskara Zelina d.d., Sv. I. Zelina

Naklada/*Issued*  
400 primjeraka/400 copies

## Sadržaj

## Contents

### Izvorni znanstveni radovi

### Original scientific papers

- |     |  |  |
|-----|--|--|
| 5   | STAŠO FORENBAHER<br>ZLATKO PERHOČ<br>Izrađevine od lomljenog kamena iz Nakovane (Pelješac): kontinuitet i promjene od ranog neolitika do kraja prapovijesti        | STAŠO FORENBAHER<br>ZLATKO PERHOČ<br><i>Lithic Artifacts from Nakovana (Pelješac): Continuity and Change from Early Neolithic until the End of Prehistory</i>              |
| 75  | MARTA RAKVIN<br>Naselje na gradini Marić kod Mikleuške tijekom kasnoga brončanog i starijeg željeznog doba   | MARTA RAKVIN<br><i>The Marić Hillfort Settlement near Mikleuška during the Late Bronze and the Early Iron Age</i>  |
| 111 | MORANA ČAUŠEVIĆ-BULLY<br>IVAN VALENT<br>Municipium Flavium Fulfinum<br>Dijakronijska studija gradske strukture s posebnim osvrtom na forumski prostor              | MORANA ČAUŠEVIĆ-BULLY<br>IVAN VALENT<br><i>Municipium Flavium Fulfinum<br/>Diachronic study of the city structure with a special attention to the forum</i>                |
| 147 | ANA KONESTRA<br>Keramika s Foruma Municipia Flavia Fulfinuma (otok Krk, Hrvatska) – istraživanja od 2007. do 2013. godine  | ANA KONESTRA<br><i>Pottery from the Forum of Municipium Flavium Fulfinum (Krk Island, Croatia) – research between 2007 and 2013</i>  |
| 215 | LJUBICA PERINIĆ<br>Različite razine sinkretizma na tri Silvanova spomenika   | LJUBICA PERINIĆ<br><i>Different levels of syncretism on three Silvanus' monuments</i>  |
| 229 | JADRANKA BOLJUNČIĆ<br>JOSIP HAT<br>Macroscopic and CT Diagnostic Approach in Interpreting a Non-traumatic Calvarial Lesion in a Medieval Man from Northern Croatia | JADRANKA BOLJUNČIĆ<br>JOSIP HAT<br><i>Makroskopski i CT dijagnostički pristup u tumačenju netraumatske lezije na kaloti srednjovjekovnog muškarca iz sjeverne Hrvatske</i> |

## Prethodno priopćenje

- 243 MLADEN TOMORAD  
JOACHIM SLIWA  
Tri staroegipatska skarabeja iz Arheološke zbirke franjevačkog samostana u Košljunu, Hrvatska
- 251 VESNA LALOŠEVIĆ  
Integracija pogana u ranokršćanskim legendama
- 261 ANITA RAPAN PAPEŠA  
ÁRPÁD KENÉZ  
ÁKOS PETŐ  
Arheobotanička analiza uzoraka iz kasnoavarodobnih grobova iz Nuštra (istočna Hrvatska)

## Recenzije

- 289 SUZANA ČULE  
Rimske keramičarske i staklarske radionice. Proizvodnja i trgovina na jadranskom prostoru: zbornik II. međunarodnog arheološkog kolokvija, Crikvenica, 28. – 29. listopada 2011.

- 293 UPUTE AUTORIMA

## Preliminary communication

- MLADEN TOMORAD  
JOACHIM SLIWA  
*Three Ancient Egyptian scarabs from the Archaeological Collection of the Franciscan Monastery on Košljun, Croatia*
- VESNA LALOŠEVIĆ  
Conversion von Heiden in frühchristliche Legenden
- ANITA RAPAN PAPEŠA  
ÁRPÁD KENÉZ  
ÁKOS PETŐ  
*The Archaeobotanical Assessment of Grave Samples from the Avar Age Cemetery of Nuštar (Eastern Croatia)*

## Book reviews

- SUZANA ČULE  
*Roman Ceramic and Glass Manufactures. Production and Trade in the Adriatic Region: Proceedings of the 2nd International Archaeological Colloquium, Crikvenica, 28 – 29th October 2011*

- GUIDELINES FOR CONTRIBUTORS

# Macroscopic and CT Diagnostic Approach in Interpreting a Non-traumatic Calvarial Lesion in a Medieval Man from Northern Croatia

## *Makroskopski i CT dijagnostički pristup u tumačenju netraumatske lezije na kaloti srednjovjekovnog muškarca iz sjeverne Hrvatske*

Izvorni znanstveni rad  
Paleopatologija

*Original scientific paper  
Paleopathology*

UDK/UDC 572:616-00]:902(497.5)

Primljeno/Received: 10. 01. 2015

Prihvaćeno/Accepted: 06. 08. 2015

JADRANKA BOLJUNČIĆ  
Institute of Archaeology  
Ljudevita Gaja 32  
HR-10 000 Zagreb  
jadranka.boljuncic@gmail.com

JOSIP HAT  
„Medikol“ Polyclinic, Radiology Department  
Voćarska cesta 106  
HR-10 000 Zagreb  
hatjosip@yahoo.com

*The calvaria of a young adult male from the early medieval burial complex Zvonimirovo (northern Croatia) exhibited the presence of a remodelled solitary lesion embracing the course of the sagittal suture line near the bregma. The small concave antero-posteriorly (AP) elongated – ovoid defect in the midline of the calvarial vault, with marginal cortical bone deposition, was indicative of a once soft-tissue lesion (cystic) development. There were no indicators – neither traumatic nor pathological, which would suggest a different type of lesion or variation. Beside the macroscopic approach, we aimed to use computed tomography (CT) support in interpreting the present non-traumatic dry bone lesion. The CT scans generated well-demarcated irregular and AP elongated lythic lesion (erosion) of the outer table, with osteosclerotic borders, ending up in the diploë, i.e. lacking the involvement of the inner calvarial vault surface (inner table). In this study, the differential diagnosis involved dermal versus epidermal inclusion cyst, sinus pericranii variant in association with the calvarial defect and inflamed atheroma evaluation. The most probable diagnosis of the present, apparently, skin-based dry bone lesion was a variant of a superficial congenital dermal inclusion cyst which was located in the (onetime) scalp. This was suggested by its gross morphology, midline localization, the appearance in early age and the tendency of minor invasiveness when compared to epidermoid. The once soft-tissue feature occurrence in the scalp instead of deeper in the calvaria was suggested by the erosion of the external calvarial vault (ending up slightly in the diploë), i.e. the absence of the inner calvarial vault surface involvement. The accompanying cortical bone deposition surrounding dry bone lythic lesion was suggestive of the past marginal inflammation associated with once soft-tissue feature. The possible presence of a sinus pericranii variant was excluded by the generated CT scans, while atheroma was ruled out due to the lesion localization and the age of the individual.*

*Key words: dry bone lesion, calvaria, dermoid/epidermoid, sinus pericranii, atheroma, macroscopic study, computed tomography, Zvonimirovo, medieval Croatia*

*Na kaloti mlađe odrasle muške osobe koja potječe iz ranosrednjovjekovnoga grobnog kompleksa Zvonimirovo (sjeverna Hrvatska) prikazala se remodelirana lezija koja zahvaća liniju sagitalnog šava u blizini bregme. Mali udubljeni anteroposteriorno (AP) izduženi – ovalni defekt u središnjoj liniji vanjskog svoda kalote, s rubnim odlaganjem kortikalne kosti, upućivao je na razvitak nekadašnje mekotkivne (cistične) tvorbe. Nisu se prikazali pokazatelji – traumatski ili patološki, koji bi upućivali na drukčiju vrstu lezije, ili varijaciju. Pored makroskopskog pristupa u tumačenju netraumatske koštane lezije, imali smo za cilj koristiti podršku pomoću računalne tomografije (CT). Na CT presjecima prikazala se dobro razgraničena nepravilna i u AP smjeru izdužena litička lezija (u obliku erozije) vanjske table s osteosklerotičnim rubovima koja se protezala do diploë, tj. s izostankom zahvaćenosti površine unutarnjeg svoda lubanje (unutarnje table). Diferencijalna dijagnoza u ovom radu uključuje procjenu prisutnosti dermalne nasuprot epidermalnoj inkluzijskoj cisti, varijante sinus pericranii povezanog s defektom na kaloti i ateroma popraćenog upalnim procesom. Najizglednija dijagnoza koštane lezije koja se, po svemu sudeći, temelji na kožnoj leziji jest varijanta površinske kongenitalne dermalne inkluzijske ciste s lokalizacijom u (nekadašnjem) skalpu. Na to upućuju sveukupno izgled, smještaj u središnjoj liniji, pojavljivanje u mlađoj dobi i tendencija manje invazivnosti u usporedbi s epidermoidom. Na pojavljivanje nekadašnje mekotkivne tvorbe u skalpu, umjesto dublje u kaloti, upućuju erozija vanjskog svoda kalote (koja završava u diploë), te izostanak zahvaćenosti površine unutarnjeg svoda kalote. Popratno odlaganje kortikalne kosti uokrug koštane litičke lezije moglo bi upućivati na nekadašnji rubni upalni proces povezan s mekotkivnom tvorbom. Moguću prisutnost varijante sinus pericranii isključili smo na osnovi iznjedrenih CT presjeka, dok smo prisutnost ateroma isključili na temelju smještaja lezije i dobi osobe.*

*Ključne riječi: koštana lezija, kalota, dermoid/epidermoid, sinus pericranii, aterom, makroskopsko proučavanje, računalna tomografija, Zvonimirovo, srednjovjekovna Hrvatska*

## INTRODUCTION

The calvaria may contain a variety of lesions. This dome-like superior portion of the cranium is derived from the membranous neurocranium. "Calvarium" is an incorrect term for calvaria (Anderson 2000: 267), but is widely used. The calvaria is formed from the frontal and parietal bones and the squamous parts of the occipital and temporal bones, respectively (Anderson 2000: 267). The criteria for identifying the nature of dry bone lesions – scored from bioarchaeological/paleopathological studies, differ somewhat from the criteria for identifying the nature of lesions in living individuals. In keeping with such statement, in many bioarchaeological cases, it may be difficult or impossible to distinguish among calvarial lesions based on soft-tissue characteristics (cyst types) which are typically not preserved in bioarchaeological specimens (Klaus, Byrnes 2013: 51).

Macroscopic studies of dry bone lesions use standardized data collection (Buikstra, Ubelaker 1994) and descriptive protocols of lesion size and morphology (Ortner 2012: 250–267; 2013). The latter involves detailed characterization of osseous abnormalities in terms of bone formation, loss of bone, bone size, and bone shape – described first along the lines of each affected individual skeletal element and then in terms of complete lesion distribution throughout the skeleton as a whole (Ortner 2012: 250–267; 2013; Klaus, Byrnes 2013: 47).

In modern clinical practice, there are several important criteria for identifying the nature of calvarial lesions: age of the individual, lythic or sclerotic nature, inner or outer table involvement, enhancement pattern, presence of destruction or expansion, the lesion being solitary or multiple, and the history of trauma or a primary disease (Yalçin et al. 2006: 73). In this context, **computed tomography** – as an advanced tool, could be fairly useful for evaluating the nature of mentioned lesions (lythic or sclerotic), presence of destruction of the inner or/and outer table, calcification of the lesion, sclerotic margins and so forth (Yalçin et al. 2007: 68). However, unlike in clinical practice where CT and magnetic resonance imaging (MRI) may be complementary methods in the management of calvarial lesions (Yalçin et al. 2007: 68–73), macroscopic study of dry bone lesions in bioarchaeological studies is rarely supported by computed tomography. Yet, the tendency to apply advanced computer techniques in modern bioarchaeology by using medical CT scanners is increasingly becoming a *conditio sine qua non* due to the fact that the mostly applied standard radiography generates only limited information on 3D objects.

Advanced computer techniques have been already introduced into palaeoanthropology (Spoor, Zonneveld 1999; Spoor et al. 2000: 67), i.e. in a variety of bioarchaeological studies from around the world. However, leaving the dental component aside, the CT support was rarely employed in bioarchaeological research in Croatia so far remaining limited to a few case reports – one on osteochondroma (Šlaus et al. 2000), the other two on ancient trepanations (Novak et al. 2013: 197–212; Boljunčić, Hat 2015: 209–214). The same applies to the study of injuries of two adults from Croatian bioarchaeology (Zagajci, Zvonimirovo) (Boljunčić, Hat 2014: 123–137), and other topics (Boljunčić, work in process),

## UVOD

Kalota može sadržavati različite lezije. Ovaj kupolasti gornji dio lubanje izveden je iz membranoznog neurokraniuma. Za kalotu se često pogrešno koristi termin *calvarium* (Anderson 2000: 267). Kalota se sastoji od čeonih i tjemenih kostiju te skvamoznog dijela zatiljnih i sljepoočnih kostiju (Anderson 2000: 267). Kriteriji za određivanje prirode koštanih lezija – zabilježeni u bioarheološkim/paleopatološkim istraživanjima, ponešto se razlikuju od kriterija za određivanje karaktera lezija kod živućih osoba. U skladu s tim, u mnogim bioarheološkim slučajevima često je teško ili nemoguće međusobno razlikovati lezije na kaloti koje se temelje na značajkama mekih tkiva (tipovi cista) koja kod bioarheoloških uzoraka nisu sačuvana (Klaus, Byrnes 2013: 51).

U makroskopskim analizama koštanih lezija koriste se standardizirane skupine podataka (Buikstra, Ubelaker 1994) te protokoli za opis veličine i morfologije lezija (Ortner 2012: 250–267; 2013). Potonje uključuje detaljnu karakterizaciju koštanih abnormalnosti u smislu stvaranja nove kosti, gubitka kosti te veličine i oblika kostiju – koja u prvom redu uključuje detaljni opis svakog zahvaćenog pojedinačnog elementa kostura, a potom i ukupan raspored lezija na čitavom kosturu (Ortner 2012: 250–267; 2013; Klaus, Byrnes 2013: 47).

U suvremenoj kliničkoj praksi postoji nekoliko bitnih kriterija za određivanje prirode lezija kalote: starost osobe, litički ili sklerotični karakter lezije, zahvaćenost unutarnje ili vanjske table, kontrastna rezolucija, prisutnost destrukcije ili ekspanzije, nazočnost jedne ili višestrukih lezija, kao i povijest traume ili primarne bolesti (Yalçin et al. 2006: 73). U ovakvom kontekstu, računalna tomografija – kao napredan alat, mogla bi se vrlo korisno upotrijebiti u procjeni prirode spomenutih lezija (litičkih ili sklerotičnih), prisutnosti destrukcije unutarnje i/ili vanjske table, kalcifikacije lezije, sklerotičnih rubova i slično (Yalçin et al. 2007: 68). Međutim, za razliku od kliničke prakse gdje se CT i magnetska rezonancija (MRI) kao metode mogu nadopunjavati u proučavanju lezija na kaloti (Yalçin et al. 2007: 68–73), makroskopsko proučavanje koštanih lezija u bioarheološkim istraživanjima rijetko je potkrijepljeno računalnom tomografijom. Ipak, tendencija primjene naprednih računalnih tehnika u suvremenoj bioarheologiji korištenjem medicinskih CT skenera sve više postaje *conditio sine qua non* zbog činjenice da najčešće korištena standardna radiografija pruža tek ograničene podatke o trodimenzionalnim objektima.

Napredne računalne tehnike već su ranije uvedene u paleoantropološka istraživanja (Spoor, Zonneveld 1999; Spoor et al. 2000: 67), odnosno u raznovrsne bioarheološke studije diljem svijeta. Međutim, izuzetno rijetko koristila u bioarheološkim istraživanjima u Hrvatskoj, s time da je bila ograničena tek na nekoliko prikaza slučajeva – jedan se odnosio na osteochondrom (Šlaus et al. 2000), a preostala dva na trepanacije iz starijih razdoblja (Novak et al. 2013: 197–212; Boljunčić, Hat 2015: 209–214). Jednako se odnosi i na analizu ozljeda dviju odraslih osoba iz hrvatske bioarheologije (Zagajci, Zvonimirovo) (Boljunčić, Hat 2014: 123–137) te na neke druge teme (Boljunčić, istraživanje u tijeku), međutim, ne i na netraumatske koštane lezije. Stoga, osim standardnih podataka koji se rabe u makroskopskim analizama, ukupni kriteriji iz kliničke prakse (Yalçin et al. 2007: 73), uključujući

however, not for non-traumatic dry bone lesions. Therefore, apart from standardized data used in macroscopic studies, overall criteria from clinical practice (Yalçın et al 2007: 73), including data obtained from CT (except for the enhancement pattern obtainable only from living patients), could be fairly helpful in determining the possible nature of calvarial dry bone lesions.

Differential diagnoses of solitary lythic calvarial lesions, in children and young adults, may involve eosinophilic granuloma (Langerhans's cell histiocytosis), epidermoid/dermoid, osteoblastoma, hemangioma and aneurismal bone cyst (adapted from Yalçın et al. 2007: 68). In terms of a "lump" on the head – calvarial vault, diagnosed in clinical practice as a dermoid (VCU UR 2014: 1), such lesion's differential diagnosis may also involve a venous anomaly – *sinus pericranii* which most frequently involves the superior sagittal sinus and may be associated with a cranial vault defect (VCU UR 2014: 1; Goel et al. 2014: 1). The same could be applied to bioarchaeology, if dealing with midline calvarial lythic lesions (i.e. those involving the course of the sagittal suture line). There are also solitary skull secondaries – plasmacytomas or sarcomas – which may mimic primary solitary lesions (Osborn 1994; Dawka et al. 2006: 61) and should be taken into account.

Likewise, it is important to avoid possible confusion of calvarial lesions with variations, such as parietal foramen (enlarged *foramina parietalia*), parietal thinning and Pacchionian granulations which may imitate cranial lesions (Burgener, Korman 1991; Okamoto et al. 1999; Yalçın 2007: 68). In adults, there are many *fossae lucunares* with small foveoli (*foveolae granulares*) containing arachnoid Pacchionian granulations. The *foveolae granulares* can develop on the entire inner calvarial surface, also on both sides of the sagittal sulcus (the latter containing upper sagittal sinus) positioned medially along the entire inner cranial roof. Number and size of Pacchionian granulations increase with aging (Krmptić-Nemanić 1993: 21).

In the present paper, we report on a solitary non-traumatic lesion scored from the calvaria of a medieval individual from the burial complex Zvonimirovo, located in northern Croatia. The skeleton of a young adult male belonged to the early Zvonimirovo series from the Institute of Archaeology in Zagreb. Beside the standard – macroscopic study, we aimed to use computed tomography (CT) diagnostic approach in interpreting the dry bone lesion. Differential diagnosis was involved in the evaluation procedure. Solitary dry bone calvarial lesions are seldom reported in bioarchaeology. We hope that the present work will shed new light on the study of the nature of dry bone calvarial lesions.

## MATERIAL AND METHODS

### Zvonimirovo Burial Site: Brief Description and Report on Previous Investigations

Skeletal remains of an individual whose calvaria was studied for non-traumatic lesion, was unearthed in 1995, from a primary single inhumation No. 8<sup>1</sup>, at the 11<sup>th</sup> century burial complex Zvonimirovo (Map 1) near Virovitica (Virovitica-Podravina County). Systematic excavations of the cemetery

1 Burial number follows the original burial designation assigned in 1995.

i podatke dobivene pomoću CT-a (osim za kontrastnu rezoluciju koja je primjenjiva samo na žive pacijente), mogli bi biti od prilične pomoći pri određivanju moguće prirode koštanih lezija na kaloti.

Diferencijalne dijagnoze solitarnih litičkih lezija na kaloti, kod djece i mlađih odraslih osoba, mogu uključivati eozinofilni granulom (histiocitoza Langerhansovih stanica), epidermoidne/dermoidne ciste, osteoblastom, hemangiom te aneurizmalne koštane ciste (prilagođeno prema Yalçın et al. 2007: 68). Kada je riječ o "kvržicama" na glavi – svodu kalote, koje se u kliničkoj praksi dijagnosticiraju kao dermoid (VCU UR 2014: 1), diferencijalna dijagnoza u kontekstu takve lezije može uključivati i vensku anomaliju – *sinus pericranii*, koja najčešće uključuje gornji sagitalni sinus te može biti povezana s defektom lubanjskog svoda (VCU UR 2014: 1; Goel et al. 2014: 1). Isto bi se moglo primijeniti i na bioarheologiju ako je riječ o litičkim lezijama u središnjoj liniji kalote (tj. onima koje zahvaćaju liniju sagitalnog šava). Postoje i solitarni sekundarni tumori lubanje – plazmocitomi ili sarkomi – koji mogu oponašati primarne solitarne lezije (Osborn 1994; Dawka et al. 2006: 61) što valja uzeti u obzir.

Također, važno je izbjeći moguću zabunu tj. zamjenu lezija na kaloti s varijacijama, poput onih kao što je povećani tjemeni otvor (povećana *foramina parietalia*), stanjenost tjemene kosti te nazočnost Pacchionijevih tjelešaca, koji mogu oponašati lezije na lubanji (Burgener, Korman 1991; Okamoto et al. 1999; Yalçın 2007: 68). Kod odraslih osoba nalazimo brojne *fossae lucunares* s malim foveolama (*foveolae granulares*) koje sadrže arahnoidalna Pacchionijeva tjelešca. *Foveolae granulares* mogu se razviti na čitavoj unutarnjoj površini kalote, kao i s obje strane sagitalnog žlijeba (koji sadrži gornji sagitalni sinus), smještenog medijalno duž čitavoga unutarnjeg svoda lubanje. Broj i veličina Pacchionijevih granulacija povećavaju se sa starenjem (Krmptić-Nemanić 1993: 21).

Ovaj članak donosi prikaz netraumatske lezije koja je uočena na kaloti osobe pokopane na srednjovjekovnom groblju Zvonimirovo, u sjevernoj Hrvatskoj. Kostur mladega odraslog muškarca pripadao je ranijoj skupini grobova iz Zvonimirova pohranjenih u Institutu za arheologiju u Zagrebu. Uz standardnu makroskopsku analizu, pri interpretaciji koštane lezije u dijagnostičkom postupku poslužili smo se i računalnom tomografijom (CT). Postupak procjene temeljio se na diferencijalnom dijagnostičkom pristupu. Solitarne koštane lezije na kaloti rijetko se prikazuju u sklopu bioarheologije. Nadamo se da će ovaj rad baciti novo svjetlo na proučavanje prirode koštanih lezija na području kalote.

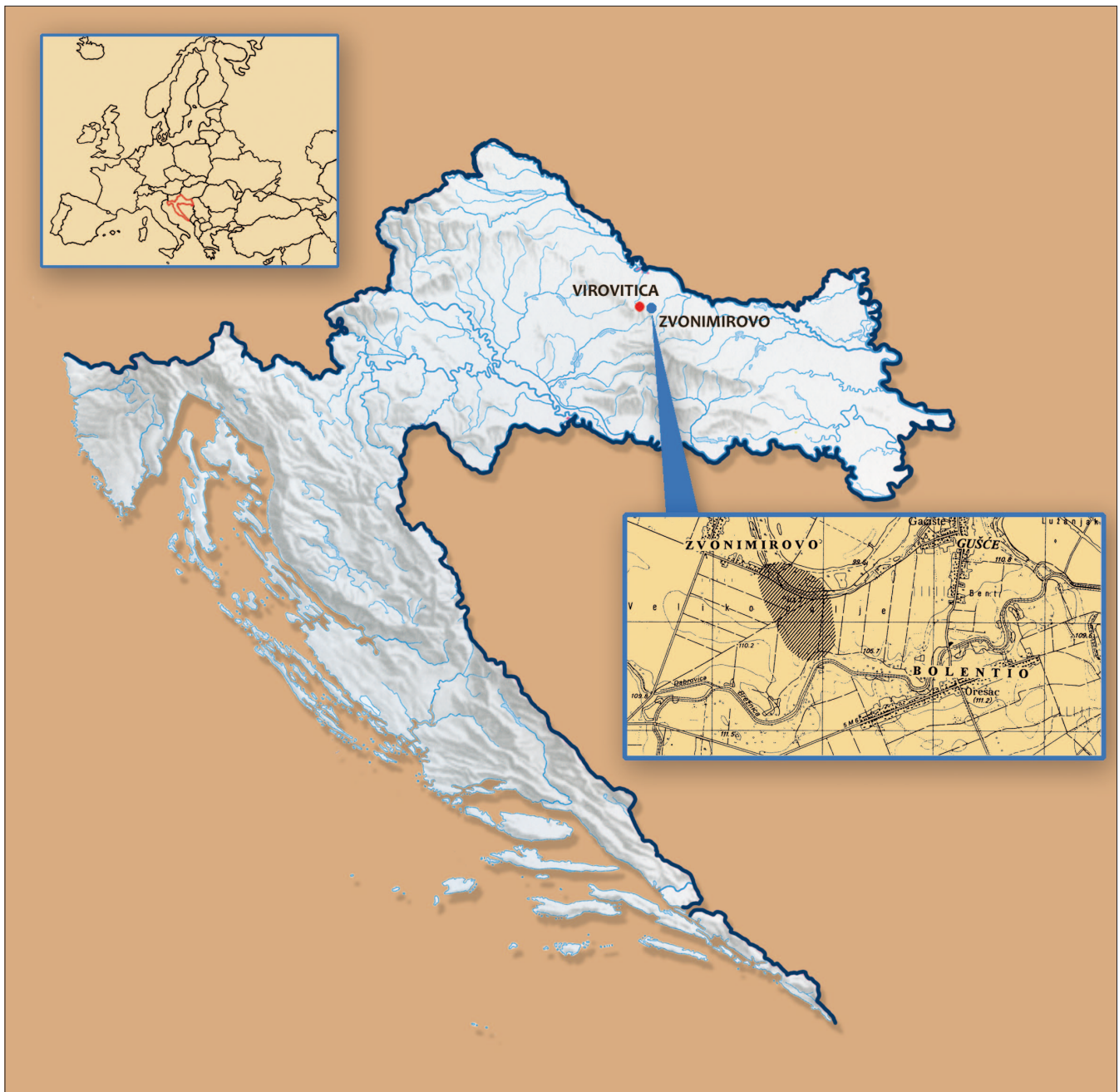## MATERIJAL I METODE

### Groblje Zvonimirovo: kratak opis i prikaz prethodnih istraživanja

Kosturni ostaci osobe čiju smo kalotu proučavali u kontekstu netraumatske lezije iskopani su 1995. godine u sklopu primarnog jednostrukog ukopa br. 8<sup>1</sup> na groblju iz 11. stoljeća u Zvonimirovu (karta 1) kraj Virovitice (Virovitičko-podravska županija). Sustavna iskopavanja groblja započela su već 1993. godine u suradnji Instituta za arheologiju iz Zagreba te Gradskog muzeja Virovitice. Grobni prilozi otkriveni na lokalitetu upućuju na pripadnost groblja bjelobrdske

1 Broj groba slijedi izvorno numeričko obilježavanje grobova iz 1995. godine.





Map 1 Geographic map of Croatia (including Europe) with an enlarged detail – the map of Zvonimirovo – the Veliko Polje site near Virovitica. The Zvonimirovo – Veliko Polje map is provided by courtesy of Ž. Tomičić (created by: J. Boljunčić and I. Krajcar).  
 Karta 1 Zemljopisna karta Hrvatske (uključujući Europu) s uvećanim detaljem – kartom nalazišta Zvonimirovo – Veliko Polje pokraj Virovitice. Kartu Zvonimirovo – Veliko Polje objavljujemo ljubaznošću Ž. Tomičića (osmislili: J. Boljunčić i I. Krajcar)

started as early as in 1993 by the Institute of Archaeology (Zagreb) and the Museum of Virovitica. Grave enclosures uncovered at the site indicate classification of the cemetery into the Bijelo Brdo culture of the 11<sup>th</sup> century (Tomičić 1997: 43).

Demographic and pathological studies of the early Zvonimirovo series were presented in earlier reports by Boljunčić, Mandić (1996: 131–148), Boljunčić (1997: 53–61; 1998: 70; 2015) as well as Boljunčić, Hat (2014: 123–137). The mentioned studies generated a series of dental and bone pathological attributes – alveolar bone disease, dental disease, indicators of nutritional stress and/or anemias, specific

kulturi 11. stoljeća (Tomičić 1997: 43).

Demografske i patološke analize rane serije nalaza iz Zvonimirova predstavljene su u ranijim izvještajima: Boljunčić, Mandić (1996: 131–148), Boljunčić (1997: 53–61; 1998: 70; 2015) te Boljunčić, Hat (2014: 123–137). Navedene analize iznjedrile su niz rezultata o patološkim značajkama zubā i kostiju – alveolarne bolesti, bolesti zubā, pokazatelji prehrambenog stresa i/ili anemije, specifične bolesti (osteom) te traumatske lezije, kao i pokazatelji fizičkih aktivnosti (Boljunčić, Mandić 1996: 133–148; Boljunčić 1997: 53–61; 1998: 70; Premužić 2013: 80; Boljunčić, Hat 2014: 123–137; Boljunčić 2015, u tisku). Također, na nalazima iz spomenute serije zabilježeno je nekoliko anomalija i diskretnih kranijalnih i

diseases (osteomas) and traumatic lesions, as well as indicators of physical activities (Boljunčić, Mandić 1996: 133–148; Boljunčić 1997: 53–61; 1998: 70; Premužić 2013: 80; Boljunčić, Hat 2014: 123–137; Boljunčić 2015, forthcoming). Likewise, several anomalies and discrete – cranial and postcranial traits were scored from the mentioned series (Boljunčić, Mandić 1996: 133–148; Boljunčić 1997: 53–61; 2007: 538, 540, 542–543; 2015). The Zvonimirovo medieval burial complex also yielded an important case of unusual infratentorial – mastoid trepanation scored from a young adult male from burial No. 3 (Boljunčić, Hat 2015: 209–214). In addition, oriented autosomal STR genotyping of four deceased from Zvonimirovo generated high parentage probability (PP) in terms of matching of two individuals from a supposed “double burial” (PP 98.63%), and two females with shared cranial non-metric/metric traits from two neighbouring single burials, located in another block of the Zvonimirovo cemetery complex (PP 90.07%) (Boljunčić 2007: 536, 539–543). To the best of our knowledge, this was the first attempt in Croatian bioarchaeology to investigate possible kinship among individuals of an archaeological population, by using multiplex system amplification for STR loci (Boljunčić 2007: 537) followed later by other molecular studies from the territory of Croatia (Hincak et al. 2007: 1135–1141; Bečić et al. 2011: 144; Ljubković et al. 2011: 144; Watson et al. 2009). The results of DNA typing of individuals from the Zvonimirovo burial complex also generated an affiliation of Zvonimirovo medieval population with the general Croatian population (Boljunčić 2007: 542).

### **Zvonimirovo Burial No. 8: Taphonomy, Sex and Age-at-Death**

Skeletal and dental inventory following standardized protocols, including taphonomy, and checking for pathology (traumata) was already reported in the previous study. The same applies to sexing and aging (Boljunčić, Hat 2014: 129–130). Based on standards for sex and age determination, supported by the status of the sacral micro disc spaces at  $S_1/S_2$ ,  $S_2/S_3$ ,  $S_3/S_4$  and  $S_4/S_5$  generated from CT scans, the individual from Zvonimirovo burial No. 8 was identified as a young adult male ( $\pm$  30–34 years old) (Boljunčić, Hat 2014: 130). The male in question was diagnosed with multiple traumatic lesions scored from teeth (roots) and postcranium (Boljunčić, Hat 2014: 123–137). This case was studied along with a female from a secondary archaeological context of Zagajci, near Belišće (Boljunčić, Hat 2014: 123–136) diagnosed with a blunt-force trauma to the forehead. The repetitively traumatized male from Zvonimirovo was considered in terms of multiple assaults and/or accidents at different times, due to bone and CT evidence of antemortal defensive left ulna fracture combined with fall-related left clavicular fracture, as well as two apparently perimortal tooth root fractures (Boljunčić, Hat 2014: 123–124, 128–136).

### **Methods – Macroscopic Study and Computed Tomography (CT)**

The macroscopic study of the dry bone calvarial lesion followed descriptive protocols for its size and shape, i.e. morphology (Ortner 1981: 366–367; 2012: 250–267; Klaus,

postkranijalnih značajki (Boljunčić, Mandić 1996: 133–148; Boljunčić 1997: 53–61; 2007: 538, 540, 542–543; 2015). Srednjovjekovno groblje u Zvonimirovu iznjedrilo je i važan slučaj neobične infratentorijalne trepanacije mastoida, zabilježene u mladog odraslog muškarca iz groba br. 3 (Boljunčić, Hat 2015: 209–214). K tomu, autosomna STR genotipizacija četiriju pokojnika iz Zvonimirova upućuje na visoku vjerojatnost rodbinske povezanosti (parentage probability, PP) u smislu podudarnosti dviju osoba iz mogućega “dvojnog ukopa” (PP 98,63%), kao i dviju žena sa sličnim kranijalnim nemetričkim/metričkim značajkama, iz dva susjedna jednostruka ukopa, smještena u drugom bloku grobnog kompleksa Zvonimirovo (PP 90,07%) (Boljunčić 2007: 536, 539–543). Koliko nam je poznato, riječ je o prvom pokušaju da se u okviru hrvatske bioarheologije istraži moguće srodstvo među pripadnicima određene arheološke populacije korištenjem sustava mnogostrukog umnožavanja na STR lokusima (Boljunčić 2007: 537) na što su se poslije nadovezala i druga molekularna istraživanja s područja Hrvatske (Hincak et al. 2007: 1135–1141; Bečić et al. 2011: 144; Ljubković et al. 2011: 144; Watson et al. 2009). Rezultati određivanja DNK pokojnika s groblja Zvonimirovo ukazali su i na pripadnost srednjovjekovne populacije Zvonimirova općoj hrvatskoj populaciji (Boljunčić 2007: 542).

### **Grob Zvonimirovo br. 8: tafonomija, spol i starost u trenutku smrti**

Inventar kosturnih i dentalnih ostataka načinili smo sukladno standardiziranim protokolima, uključno s tafonomijom te provjerom nazočnosti patologije (trauma), o čemu smo već izvijestili u prethodnom radu. Jednako vrijedi i za određivanje spola te starosti u trenutku smrti (Boljunčić, Hat 2014: 129–130). Na osnovi standarda za određivanje spola i starosti te statusa prostora za mikrodiskove na križnoj kosti na  $S_1/S_2$ ,  $S_2/S_3$ ,  $S_3/S_4$  i  $S_4/S_5$ , dobivenih CT očitajima, osoba iz groba br. 8 u Zvonimirovu identificirana je kao mlađi odrasli muškarac (u dobi od  $\pm$  30–34 godina) (Boljunčić, Hat 2014: 130). Ovom su muškarcu dijagnosticirane višestruke traumatske lezije, zabilježene na zubima (korijeni) te postkranijalno (Boljunčić, Hat 2014: 123–137). Taj smo slučaj proučavali zajedno sa ženskom pokojnicom iz sekundarnoga arheološkog konteksta iz Zagajaca kraj Belišća (Boljunčić, Hat 2014: 123–136), kojoj je dijagnosticirana čeona trauma uslijed udarca tupo-tvrdim predmetom. Slučaj višekratno traumatiziranog muškarca iz Zvonimirova razmotrili smo u kontekstu višestrukih napada i/ili više različitih nezgoda u različitim vremenskim prilikama, na osnovi koštanog i CT dokaza o antemortalnom obrambenom prijelomu lijeve lakatne kosti u kombinaciji s prijelomom lijeve ključne kosti zadobivenim prilikom pada, kao i na osnovi dva, po svemu sudeći, perimortalna prijeloma korijena zuba (Boljunčić, Hat 2014: 123–124, 128–136).

### **Metode – makroskopska analiza i računalna tomografija (CT)**

Makroskopska analiza lezije na kaloti odvijala se sukladno protokolima za opis veličine i oblika, tj. morfologije takvih lezija (Ortner 1981: 366–367; 2012: 250–267; Klaus, Byrnes 2013: 47; Dawka et al. 2006: 59–62; Goel et al. 2014: 1) te lokalizacije u skladu sa suvremenom kliničkom praksom prema Yalçın (2007: 68–74) te Goel et al. (2014: 1), uključujući

Byrnes 2013: 47, Dawka et al. 2006: 59–62; Goel et al. 2014: 1) and localization following modern clinical practice after Yalçin (2007: 68–74) and Goel et al. (2014: 1), including detailed characterization of osseous abnormalities in terms of dry bone formation, loss of bone, bone size, and bone shape – described along the lines of affected individual skeletal element, as well as checking for lesion distribution throughout the skeleton (Ortner 2012: 250–267; Klaus, Byrnes 2013: 47). Cranial measurements (after Martin, Saller 1957) and measurements of the lesion were taken by sliding caliper. The cranial index was calculated according to Martin, Saller (1957).

The computed tomography approach in terms of description of the lesion and measurements followed general CT standards from clinical practice accompanied with CT standards for calvarial lesions reported by Yalçin et al. (2007: 68–74) and checking for possible association of the lesion with intracranial abnormalities detectable only by CT, following Goel et al. (1994: 1). The same applies to intracranial variations following Burgener, Korman (1991), Okamoto et al. (1999), i.e. Yalçin (2007: 68).

For the purpose of this study, we used the Siemens Sensation 16 AG multi detector medical CT scanner (slice thickness 1 mm). Unlike in plain-film radiography, which provides limited information about complex 3-dimensional (3-D) objects (Spoor et al. 2000: 63), in medical CT scanners an X-ray source and an array of detectors rotate about the specimen and measure its attenuation within the confines of a slice-shaped volume in a great number of directions using a fan beam. By repositioning the specimen, the plane in which measurements are taken can be changed (Spoor et al. 2000: 63; Boljunčić, Hat 2014: 125).

The protocol for computed tomography scanning of skeletal remains was mostly the same as in clinical use, the difference being only in the choice of scan plane, which is far less restricted for skeletal material than in medical practice dealing with limitations of the range of planes based on living human body possibilities (Spoor et al. 2000: 65). In this study, the term “CT scan” refers also mainly to digital data and image of one slice (cross-sectional image) following the report by Spoor et al. (2000: 63), i.e. Boljunčić, Hat (2014: 125). The mentioned term can also be used to indicate a full examination by CT (Boljunčić, Hat 2014: 126). For the purpose of this study, we performed multiplanar reformatting, i.e. the extraction of images in planes other than the original stack resampling the images from an original stack of scans (Spoor et al. 2000) with equally good spatial resolution of images.

## RESULTS

### Description of Calvarial Lesion – Macroscopic Data

The cranium (mesocranic: I1<sup>2</sup>: 77,8) of the medieval man in question exhibited a completely remodelled small concave defect of the calvarial vault embracing the course of the sagittal suture line near the bregma (the point where the sagittal suture meets the coronal suture). The AP elongated – ovoid feature was “breaking” the suture line by 8.8 mm – the maximum vertical (AP) diameter of the lesion (Fig.

i detaljnu karakterizaciju koštanih abnormalnosti u smislu formacije kosti, gubitka kosti te veličine i oblika kosti – opisanih detaljno u kontekstu zahvaćenog elementa kostura, kao i provjeru rasporeda lezija na čitavom kosturu (Ortner 2012: 250–267; Klaus, Byrnes 2013: 47). Mjerenja lubanje (prema Martin, Saller 1957) kao i lezije načinili smo pomoću pomične mjerke. Indeks lubanje izračunat je prema Martin, Saller (1957).

Uporaba računalne tomografije u kontekstu opisa lezije i mjerenja slijedila je opće CT standarde iz kliničke prakse, čemu možemo pridodati i CT standarde za kalotne lezije koje donose Yalçin et al. (2007: 68–74), kao i provjeru moguće povezanosti lezije s intrakranijalnim abnormalnostima koje je moguće otkriti jedino pomoću CT-a, sukladno Goel et al. (1994: 1). Jednako se odnosi i na intrakranijalne varijacije sukladno Burgener, Korman (1991), Okamoto et al. (1999), te Yalçin (2007: 68).

Za potrebe ovog istraživanja koristili smo Siemens 16 AG multidetektorski medicinski CT skener (debljina presjeka 1 mm). Za razliku od standardne radiografije koja pruža ograničene podatke o složenim trodimenzionalnim (3D) predmetima (Spoor et al. 2000: 63), kod medicinskih CT skenera izvor X-zraka i niz detektora vrte se oko primjerka, mjereći slabljenje zraka unutar odsječaka slojevitog volumena u brojnim smjerovima pomoću lepezastog snopa. Promjenom položaja primjerka može se promijeniti ravnina u kojoj se vrši mjerenje (Spoor et al. 2000: 63; Boljunčić, Hat 2014: 125).

Protokol u CT skeniranju kosturnih ostataka uglavnom je jednak onome u kliničkoj praksi, s jedinom razlikom u izboru ravnine za snimanje, koji je kod kosturnog materijala mnogo veći nego u medicinskoj praksi, gdje postoje ograničenja u odabiru ravnina sukladno ograničenjima živoga ljudskog tijela (Spoor et al. 2000: 65). U ovom se radu termin “CT presjek” također uglavnom odnosi na digitalne podatke i sliku jednog presjeka (slika presjeka) u skladu s izvješćem Spoor et al. (2000: 63), tj. Boljunčić, Hat (2014: 125). Spomenuti termin može se također koristiti i za označavanje cjelokupnog proučavanja pomoću računalne tomografije (Boljunčić, Hat 2014: 126). Za potrebe ovog rada, proveli smo multiplanarno reformatiranje, tj. rekonstrukciju slika u ravninama različitim od izvornog skupa, sklapanjem slika iz izvornog skupa snimaka (Spoor et al. 2000) s jednako dobrom prostornom rezolucijom slika.

## REZULTATI

### Opis lezije na kaloti – makroskopski podaci

Na lubanji (mezokrana: I1<sup>2</sup>: 77,8) predmetnog srednjovjekovnog muškarca prikazao se potpuno remodelirani manji konkavni defekt na svodu kalote koji obuhvaća liniju sagitalnog šava kraj bregme (točka u kojoj se spajaju sagitalni i koronalni šav). Ova ovalna tvorba, izdužena u AP smjeru, “prekida” liniju šava u dužini od 8,8 mm – što je ujedno i najveći okomiti (AP) promjer lezije (sl. 1–2). Najmanja dužina lezije koju odlikuje gubitak kosti, od bregme do prednjeg ruba lezije iznosila je 11,6 mm. Najveći horizontalni (mediolateralni, ML) promjer lezije – u najširem dijelu, iznosio je 6,9 mm. Linija šava “prekinuta” je ponešto asimetrično, tj. lezija je zahvatila nešto veći dio kosti lijevo od linije šava (sl. 2–3). Određena “asimetrija” odnosi se i na novoformirani, dobro

2 Cranial index – II (Martin, Saller 1957).

2 Indeks lubanje – II (Martin, Saller 1957).



Fig. 1 Cranium of a young adult medieval male from the Zvonimirovo burial No. 8 (upper lateral view) exhibiting small remodelled solitary calvarial lesion (in a white circle). The lesion embraces the course of the sagittal suture line near the bregma (the point where the sagittal suture meets the coronal suture (photo by: I. Krajcar).

Sl. 1 Lubanja mlađega odraslog srednjovjekovnog muškarca iz Zvonimirova, grob br. 8 (pogled bočno odozgo), na kojoj se prikazuje mala remodelirana solitarna netraumatska lezija na kalvariji (u bijelom krugu). Lezija zahvaća liniju sagitalnog šava u blizini bregme (točka u kojoj se sagitalni šav spaja s koronalnim šavom) (snimio: I. Krajcar)

1–2). The minimum distance of the lesion characterized by bone loss, from the bregma to the anterior feature margin, measured 11.6 mm. The maximum horizontal (medio-lateral, ML) diameter of the lesion – at its widest point measured 6.9 mm. The suture line was slightly asymmetrically “interrupted”, i.e. the lesion invaded slightly more into the bone to the left from the suture line (Fig. 2–3). Certain “asymmetry” may also apply to the newly formed well-demarcated (compact by touch), more or less continuous unevenly wide cortical bone (osteoblastic) deposition “radially” extending around the lythic (osteoclastic) lesion – eroded-like area (Fig. 2–3). The overall width of the deposited sclerotic bone ranged from approximately 2–3.8 mm on the left hand side to approximately 2–2.2 mm on the right hand side (Fig. 3). Apart from the presence of colour variation, among other attributes (density, texture) consistent with the woven (new) bone, the bone deposition tended to lose the course to the posterior (mainly on the left hand side), and slightly to the anterior (towards the suture line). The newly deposited bone also seemed to exhibit exteriorly – towards the calvarial (outer table) surface beveled margins. Both interior and exterior margins of the deposition were ragged-like. The lesion floor was markedly coarse and porous with discerning sagittal suture course, i.e. minor “pseudo-perforation (?)” persisting para-centrally.

razgraničeni (kompaktan na dodir), više ili manje kontinuirani, nejednako široki kortikalni sloj kosti (osteoblastične prirode), koji se “radijalno” pruža oko litičke (osteoklastične) lezije – područje koje nalikuje eroziji (sl. 2–3). Ukupna širina odložene sklerotične kosti kretala se približno od 2 do 3,8 mm na lijevoj strani do približno 2 do 2,2 mm na desnoj strani (sl. 3). Osim prisutnosti varijacije u boji, među drugim svojstvima (gustoća, tekstura) koja odgovaraju novostvorenoj (novoj) kosti, odložena kost pokazivala je tendenciju gubljenja smjera prema posteriorno (uglavnom na lijevoj strani) te donekle anteriorno (prema liniji šava). Čini se da su rubovi novonastale kosti bili ukošeni na vanjskoj strani u smjeru površine kalote. I unutarnji i vanjski rubovi odložene kosti bili su hrapavi. Dno lezije bilo je vrlo grubo i porozno, s uočljivom linijom sagitalnog šava, tj. manjom “pseudo-perforacijom (?)” koja se pružala paracentralno.

#### Opis lezije na kaloti – podaci dobiveni pomoću računalne tomografije

Koronalni CT presjek pokazao je prisutnost nepravilne i dobro razgraničene osteolitičke lezije na vanjskom svodu kalote, s osteosklerotičnim rubovima. Najveća širina – mediolateralni (ML) promjer litičkog područja, iznosila je 6,3 mm; najveća dubina lezije iznosila je 3,3 mm. Nije se prikazala povezanost s intrakranijalnim prostorom, tj. nije bilo




Fig. 2 Close-up (upper view) of a midline ovoid non-traumatic defect of medieval calvarial vault – indicative of a once soft-tissue lesion (cystic) development, associated with well-demarcated marginal cortical bone deposition (photo by: I. Krajcar).

Sl. 2 Uvećana slika (pogled odozgo) ovoidnog defekta u središnjoj liniji srednjovjekovnoga kalvarijskog svoda, koji upućuje na razvitak nekadašnje mekotkivne (cistične) tvorbe, s prisutnošću dobro naznačenoga rubnog odlaganja kortikalne kosti (snimio: I. Krajcar)

### Description of Calvarial Lesion - Computed Tomography Data

The coronal CT scan generated the presence of an irregular well-demarcated osteolytic lesion of the external calvarial vault, with osteosclerotic margins. The maximum width – medio-lateral (ML) diameter of the lythic area measured 6.3 mm; the maximum lesion depth measured 3.3 mm. There was a lack of communication with an intracranial space, i.e. there was no evidence of the lesion localization on the inner calvarial vault surface.

However, there were a few small Pacchionian granulations present on the inner calvarial vault. Pacchionian granulation, closest to the lythic lesion – located about 24.3 mm to the right of the sagittal suture line is shown in Fig. 4 and 5. The other two – the frontal and parietal Pacchionian granulations were localized about 56 mm anterior to the lesion, i.e. 44 mm posterior to the lesion, however, not visible in this scan.




Fig. 3 Close-up (upper view) of a medieval dry bone lythic lesion with marked measurements of marginal new bone deposition ranging in width from about 2–3.8 mm on the left hand side to 2–2.2 mm on the right hand side (graphic preparation by: J. Boljunčić and I. Krajcar).

Sl. 3 Uvećana slika (pogled odozgo) srednjovjekovne koštane lezije s mjernim oznakama na mjestu rubnog odlaganja nove kosti čija širina varira od približno 2 do 3,8 mm na lijevoj strani do približno 2 do 2,2 mm na desnoj strani (grafička obrada: J. Boljunčić i I. Krajcar)

pokazatelja lokalizacije lezije na površini unutarnjeg svoda kalote.

Međutim, na unutarnjem svodu lubanje bilo je prisutno nekoliko malih Pacchionijevih granulacija. Pacchionijeva granulacija koja se nalazila najbliže litičkoj leziji, približno 24,3 mm desno od linije sagitalnog šava, prikazana je na slikama 4 i 5. Preostale dvije – čeona i tjemena Pacchionijeva granulacija nalazile su se oko 56 mm anteriorno u odnosu na leziju, odnosno 44 mm posteriorno, što, međutim, nije vidljivo na predmetnom presjeku.

S druge strane, sagitalni CT presjek iznjedrio je u središnjoj liniji ( linija sagitalnog šava blizu bregme) antero-posteriorno (AP) izduženu leziju nalik eroziji koja prodire u vanjsku tablu i završava u *diploë*. Unutarnja tabla, tj. površina unutarnjeg svoda lubanje ostala je intaktnom (sl. 6). Najveća dužina – promjer lezije u AP smjeru, iznjedrena u sagitalnom CT presjeku, iznosila je 8,7 mm. Dubina lezije kretala se od 2 do 3 mm. Na ovom CT presjeku nije bilo vidljivih drugih netraumatskih lezija (sl. 6). Na predmetnom presjeku također nisu bile vidljive dvije traumatske lezije (prijelomi zubnih korijena) zabilježene u prethodnoj studiji (Boljunčić, Hat 2014: 123, 131–136), ,

Na aksijalnom se CT presjeku također prikazala ovalna

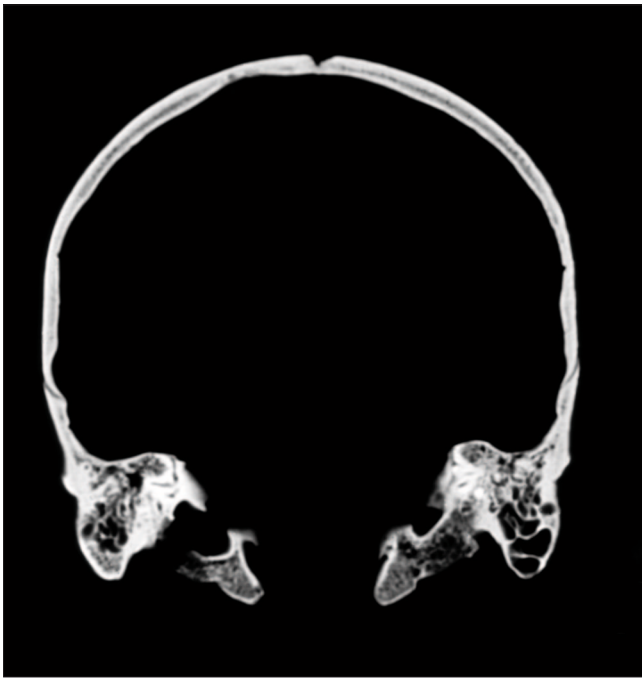

Fig. 4 Reformatted coronal CT scan of the cranium of a medieval male from Zvonimirovo burial No. 8, showing the presence of midline well-demarcated irregular osteolytic lesion of the external calvarial vault. (CT scan reformatting: J. Hat; graphic preparation by: J. Boljunčić and I. Krajcar).

Sl. 4 Reformatirani koronalni CT presjek lubanje srednjovjekovnog muškarca iz Zvonimirova, grob br. 8, na kojem se prikazuje prisutnost dobro ograničene nepravilne lezije u središnjoj liniji vanjskoga kalvarijskog svoda (reformatiranje CT presjeka: J. Hat; grafička obrada: J. Boljunčić i I. Krajcar)

On the other hand, the sagittal CT scan generated midline (in the sagittal suture line and near the bregma) antero-posteriorly (AP) elongated erosion-like lesion penetrating the outer table and ending up in the diploë. The inner table, i.e. inner calvarial vault surface remained intact (Fig. 6). The maximum length – AP diameter of the lesion, obtained from the sagittal CT scan measured 8.7 mm. The depth of the lesion ranged from 2 to 3 mm. There were no other non-traumatic lesions visible in this CT scan (Fig. 6). Two traumatic lesions (tooth root fractures) scored from the previous study (Boljunčić, Hat 2014: 123, 131–136), however, were not shown in this scan.

The axial CT scan also generated an oval-shaped irregular bone lesion whose maximum longitudinal (AP, sagittal) diameter measured 8.8 mm. The maximum transversal (medio-lateral, ML) diameter of the lesion measured 5.8 mm. However, due to the partial volume effect, caused by bone density gradient decreasing towards the medial line of the defect, this CT scan was not shown in the Figure.

## DISCUSSION

It is already known that diagnosing skin-based dry bone lythic lesion may be a challenging task. Nevertheless, the generated data on small, non-traumatic, midline focal lesion scored from calvaria of a young adult medieval man from the Zvonimirovo burial No. 8 were indicative of a po-




Fig. 5 Enlarged detail of the coronal CT scan with midline lythic lesion (marked with white arrow) exhibiting clear osteosclerotic margins. The lesion is penetrating the outer table and ending up in the diploë. There is a lack of communication with an intracranial space, i.e. evidence of the lesion localization on the inner calvarial vault surface. Note also the presence of Pacchionian granulation marked with white arrow point. Sulci for the middle meningeal artery (*arteria meningea media*) are marked with contoured arrow points (graphic preparation by: J. Boljunčić and I. Krajcar).

Sl. 5 Uvećani detalj koronalnog CT presjeka s litičkom lezijom u središnjoj liniji (označeno bijelom strelicom) na kojoj se jasno prikazuju osteosklerotični rubovi. Lezija zahvaća vanjsku tablu i završava u diploë. Nema vidljive komunikacije s intrakranijalnim prostorom, tj. dokaza o lokalizaciji lezije na površini unutarnjega kalvarijskog svoda. Valja također obratiti pozornost na prisutnost Pacchionijevih tjelešaca koja su označena bijelim vrhovima strelica. Žljebovi za srednju meningealnu arteriju (*arteria meningea media*) označeni su konturnim vrhovima strelica (grafička obrada: J. Boljunčić i I. Krajcar)

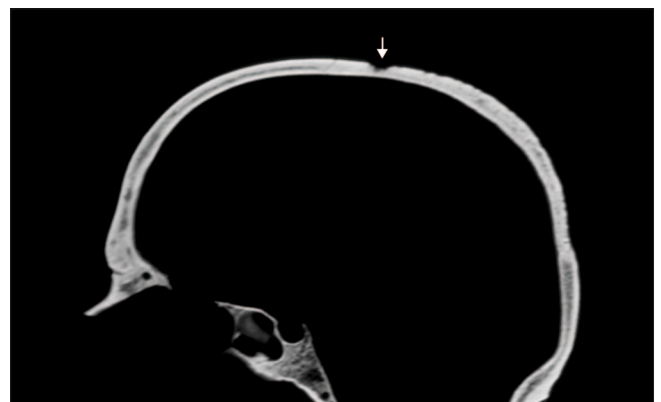

Fig. 6 Reformatted sagittal CT scan exhibiting enlarged image of calvaria (with the clivus) of a medieval male from Zvonimirovo burial No. 8, with the presence of midline AP elongated erosion-like area of the external calvarial vault (the outer table) ending up in the diploë (marked with white arrow). The inner calvarial vault surface remained intact (CT scan reformatting by: J. Hat; graphic preparation by: J. Boljunčić and I. Krajcar).

Sl. 6 Reformatirani sagitalni CT presjek s uvećanom kalvarijom (i klivusom) srednjovjekovnog muškarca iz Zvonimirova, grob br. 8, na kojoj se u središnjoj liniji vanjskoga lubanjskog svoda (vanjska tabla) prikazuje područje nalik eroziji, izduženo u AP smjeru, sa završetkom u diploë (označeno bijelom strelicom). Površina unutarnjega kalvarijskog svoda ostala je intaktna (reformatiranje CT presjeka: J. Hat; grafička obrada: J. Boljunčić i I. Krajcar)

ssible congenital cystic development.

In this study, differential diagnosis involved simultaneous consideration of dermal or epidermal inclusion cyst, possible presence of *sinus pericranii* variant in association with the calvarial vault defect, as well as invasion of true atheroma accompanied with the inflammation. In other words, there were no indicators – *neither* traumatic nor pathological, which would suggest a different type of lesion, or variation. Likewise, due to the absence of malignant disease a solitary skull lesion secondary to possible malignoma (solitary skull secondary) was immediately excluded from consideration. The same applies to the possible localized form of Langerhans's histiocytosis, which involves the full thickness of the calvaria (Arana, Martí-Bonmatí 1999: 1683) and lacks a reactive bone response.

**Calvarial dermoids and epidermoids – unilocular ectodermal inclusion cysts** (sometimes referred to as benign tumors), are slow growing formations believed to arise secondary to aberrant epidermal or dermal inclusion in the calvaria (Gibson, Prayson 2007: 1). A cyst, in the anatomical sense, is a lesion characterized by a fluid-filled cavity surrounded by a distinct wall (Ortner, Putchar 1981: 366). Epidermoids are actually derived from ectoderm, but they are inclusion cysts lined solely by squamous epithelium, while dermoids are also ectodermal inclusion cysts, however, with more complex tissues derived solely from ectoderm (Smirniotopoulos, Chiechi 1995: 1438). The causes of both epidermoids and dermoids include failure of surface ectoderm to separate from underlying structure, sequestration of surface ectoderm and implantation of surface ectoderm. Most congenital dermal and epidermal inclusion cysts probably occur due to an embryonic accident during the early developmental stages – between 3 and 5 weeks of gestation. These cysts could also arise at any age due to traumatic implantation that drives skin elements from the surface into the underlying tissues, e.g. through stab and puncture wounds (Smirniotopoulos, Chiechi 1995: 1438). Dermoids and epidermoids manifest themselves in most cases as painless subcutaneous swelling, most commonly occurring between the age of 20 and 40 years, along with the fact that dermoids tend to present at a slightly earlier age than epidermoids (Gibson, Prayson 2007: 1) – usually in the second or third decade, most likely because they are histologically complex and probably enlarge faster (Smirniotopoulos, Chiechi 1995: 1440). **Dermoids tend to be midline in the frontotemporal and then parietal region, mostly involving the course of a suture line near the anterior fontanelle** (Gibson, Prayson 2007: 1). **Epidermoids tend to be more lateral** (Smirniotopoulos, Chiechi 1995: 1438; Cohen 2014: 1) and seem to occur mostly in the parietal bone, followed by localization in the frontal, and occipital bone as well as in orbits (Gibson, Prayson 2007: 1). Imaged by MR or computed tomography, (CT) both the calvarial dermoids and epidermoids reveal intradiploic localization of well demarcated lytic area exhibiting osteosclerotic borders, which tend to expand both to the inner and outer tables (Gibson, Prayson 2007: 1). There are small superficial epidermoid and dermoid inclusion

nepravilna koštana lezija čiji je najveći uzdužni (AP smjer, sagitalni) promjer iznosio 8,8 mm. Maksimalni poprečni (mediolateralni, ML) promjer lezije iznosio je 5,8 mm. Međutim, zbog učinka parcijalnog volumena, uzrokovanog smanjenjem gradijenta gustoće kosti prema medijalnoj liniji defekta, ovaj CT presjek nije prikazan na slici.

## RASPRAVA

Već je poznato kako dijagnosticiranje koštanih litičkih lezija koje se temelje na kožnim lezijama može biti vrlo zahtjevan zadatak. Ipak, podaci dobiveni analizom male, netraumatske žarišne lezije u središnjoj liniji zabilježene na kaloti mlađega srednjovjekovnog muškarca iz groba Zvonimirovo br. 8 upućivali su na mogućnost razvitka kongenitalne ciste.

U ovom istraživanju, diferencijalna dijagnoza uključivala je procjenu prisutnosti dermalne nasuprot epidermalnoj inkluzijskoj cisti, moguću prisutnost varijante *sinus pericranii* povezane s defektom na svodu lubanje, kao i atheroma popraćenog upalnim procesom. Drugim riječima, nije bilo ni traumatskih, ni patoloških pokazatelja koji bi ukazivali na drugi tip lezije, ili varijaciju. Također, zbog izostanka zloćudne bolesti, nazočnost solitarne lezije na lubanji koja bi se pojavila sekundarno po mogućem malignomu (solitarni sekundarni tumor lubanje) odmah je isključena iz razmatranja. Slično se odnosi i na moguću lokalizirani oblik Langerhansove histiocitoze, koja zahvaća cjelokupnu debljinu kalote (Arana, Martí-Bonmatí 1999: 1683), s izostankom reaktivnog koštanog odgovora.

Dermoidi i epidermoidi na kaloti – unilokularne ektoermalne inkluzijske ciste (koji se ponekad nazivaju dobroćudnim tumorima), spororastuće su tvorbe koje, po svemu sudeći, nastaju sekundarno po netipičnim epidermalnim ili dermalnim inkluzijama na području kalote (Gibson, Prayson 2007: 1). Cista, u anatomsom smislu, jest lezija u obliku tekućinom ispunjene šupljine omeđene zasebnom stijenkom (Ortner, Putchar 1981: 366). Epidermoidi nastaju od ektoderme, ali riječ je o inkluzijskim cistama omeđenima samo pločastim epitelom, dok su dermoidi također ektoermalne inkluzijske ciste, no sastavljene od složenijih tkiva koje potječu isključivo od ektoderma (Smirniotopoulos, Chiechi 1995: 1438). Uzroci nastanka epidermoida i dermoida leže u nemogućnosti da se površinski ektoderm odvoji od podloge, sekvestraciju te implantaciju površinskog ektoderma. Većina kongenitalnih dermalnih i epidermalnih inkluzijskih cista vjerojatno se pojavljuje uslijed „incidenta“ u embrionalnom razvoju tijekom ranih faza – između trećeg i petog tjedna trudnoće. Ove ciste mogu se pojaviti i u bilo kojoj drugoj dobi zbog traumatske implantacije pri čemu elementi kože prodiru kroz površinu u podložna tkiva, npr. putem ubodnih i probodnih rana (Smirniotopoulos, Chiechi 1995: 1438). Dermoidi i epidermoidi se u većini slučajeva manifestiraju kao bezbolne potkožne otekline koje se najčešće pojavljuju u dobi između 20 i 40 godina, s time da se dermoidi češće pojavljuju u nešto ranijoj dobi od epidermoida (Gibson, Prayson 2007: 1) – uglavnom u drugom ili trećem desetljeću, najvjerojatnije stoga što su histološki složeni i po svemu sudeći se brže povećavaju (Smirniotopoulos, Chiechi 1995: 1440). Dermoidi su uglavnom smješteni u središnjoj liniji čeonno-sljepoočne te tjemene regije, ponajviše u zoni linije šava blizu prednje fontanele (Gibson, Prayson

cysts commonly encountered as “lumps and bumps” in the scalp and at the orbital rim. Their deeper-sited intracranial variants are uncommon, accounting for less than 1% of all primary intracranial tumors (Dawka et al. 2006: 59). The cyst located in the scalp results in erosion of the calvarial vault on the external surface. The erosion of the external surface of the bone indicates that the epicentre of the mass is in the scalp, not inside the calvarial vault (VCU UR 2014: 1).

Simultaneous consideration of dermoid *versus* epidermoid, based on combined macroscopic and CT diagnostic approach, resulted in the most probable diagnosis of the present, apparently, skin-based dry bone lesion – a variant of a superficial congenital dermal inclusion cyst which was located in the (onetime) scalp. This is suggested by gross morphology (AP elongated – ovoid lesion exhibiting loss of bone due to the pressure erosion of a once soft-tissue feature), midline localization (involvement of the sagittal suture course near the former anterior fontanelle), appearance in early age and tendency of less invasiveness when compared to epidermoid. The once soft-tissue feature occurrence in the scalp, instead deeper in the calvaria, was suggested by erosion of the external calvarial vault imaged by CT (ending up slightly in the *diploë*), i.e. lack of the inner calvarial vault surface involvement suggesting that the epicenter of the soft-tissue was not inside the calvarial vault (VCU UR 2014: 1). Likewise, although the man in question appeared to be a victim of repeated assaults and/or accidents at different times, as described in the previous study (Boljunčić, Hat 2014: 123–137), there was no evidence (macroscopic and CT) for possible trauma-induced dry bone lesion development. In other words, there were no indications that the feature (cyst) could have been caused by stab or puncture wound.

Accompanying “reactive” (compact) cortical bone deposition surrounding dry bone lythic lesion, whose density, colour variation and texture are suggestive of a new (woven) bone, may be indicative of the past marginal inflammation associated with once soft-tissue feature. However, this new bone deposition should not be confused with the “typical periosteal” reaction often incorrectly stated in literature when referring to new bone formation in the calvaria.<sup>3</sup> The inflammatory process accompanying the dermoid can often be encountered in modern clinical practice. Likewise, the unevenly shaped partially porous surface of the dry bone lesion floor may be also suggestive of increased neo-vascularization due to the past inflammation associated with a once soft-tissue lesion.

The possible presence of a *sinus pericranii* variant in association with the calvarial (cranial) vault defect, embedded in differential diagnosis due to CT scanning, was excluded by the generated CT scans exhibiting the lack of lesion communication with the superior sagittal sinus sulcus. *Sinus pericranii* is a cranial venous anomaly in which there is an abnormal communication between intracranial dural sinuses and extra-cranial venous structures, usually via an emissary transosseous vein (Bigot et al. 2000; Carpenter et

2007: 1). Epidermoidi su uglavnom smješteni više lateralno (Smirniotopoulos, Chiechi 1995: 1438; Cohen 2014: 1), a čini se da se ponajviše pojavljuju na tjemennoj kosti, a potom na čeonjoj te zatiljnoj kosti, kao i na orbitama (Gibson, Prayson 2007: 1). Snimljeni pomoću MR-a ili računalne tomografije (CT), dermoidi i epidermoidi kalote pokazuju intradiploičnu lokalizaciju dobro razgraničenog litičkog područja s osteosklerotičnim rubovima koje pokazuje tendenciju širenja kako na unutarnju tako i na vanjsku tablu (Gibson, Prayson 2007: 1). Na skalpu i na rubovima orbita pojavljuju se male površinske epidermoidne i dermoidne inkluzijske ciste u obliku “kvržica i čvorova”. Mnogo su rjeđe njihove dublje smještene intrakranijalne varijante koje čine manje od 1% svih primarnih intrakranijalnih tumora (Dawka et al. 2006: 59). Cista smještena u skalpu dovodi do erozije vanjske površine svoda lubanje. Erozijska površina kosti ukazuje na to da se epicentar tvorbe nalazi u skalpu, a ne unutar svoda lubanje (VCU UR 2014: 1).

Simultano razmatranje prisutnosti dermalne nasuprot epidermalnoj cisti, temeljeno na kombinaciji makroskopskog i CT dijagnostičkog pristupa, rezultiralo je najizglednijom dijagnozom za predmetnu koštanu leziju koja se, po svemu sudeći, temelji na kožnoj leziji – a to je varijanta površinske kongenitalne dermalne inkluzijske ciste s lokalizacijom u (nekadašnjem) skalpu. Na to upućuju sveukupno izgled (ovalna lezija izdužena u AP smjeru s vidljivim gubitkom kosti zbog erozije uslijed pritiska nekadašnje mekotkivne tvorbe), smještaj u središnjoj liniji (uključenost linije sagitalnog šava pokraj nekadašnje prednje fontanele), pojavljivanje u mlađoj dobi, te tendencija manje invazivnosti u usporedbi s epidermoidom. Na pojavljivanje nekadašnje mekotkivne tvorbe u skalpu, umjesto dublje u kaloti, upućuju erozijska vanjskog svoda kalote uočena na CT presjeku (koja završava u *diploë*), odnosno izostanak zahvaćenosti površine unutarnjeg svoda kalote, što upućuje na to da se epicentar mekotkivne tvorbe nije nalazio unutar svoda kalote (VCU UR 2014: 1). Također, iako se čini kako je analizirani muškarac bio žrtvom ponovljenih napada i/ili nezgoda u različitim vremenskim prilikama, kao što je opisano u prethodnoj studiji (Boljunčić, Hat 2014: 123–137), nije bilo ni makroskopskih ni CT pokazatelja koji bi ukazivali na to da je koštanu leziju izazvana traumom. Drugim riječima, nije bilo pokazatelja da je tvorba (cista) mogla nastati putem ubodne ili probodne rane.

Popratno “reaktivno” odlaganje (kompaktne) kortikalne kosti uokrug koštane litičke lezije, čija gustoća te varijacija u boji i teksturi upućuju na novu (novostvorenu) kost, moglo bi ukazivati na nekadašnji rubni upalni proces povezan s nazočnošću prijašnje mekotkivne tvorbe. Međutim, ovakvo odlaganje kosti ne bi trebalo pobrkati s “tipičnom periostalnom” reakcijom, kako se često netočno navodi u literaturi pri opisu koštanih novotvorenina na kaloti.<sup>3</sup> Upalni proces koji prati pojavu dermoida često se susreće i u suvremenoj kliničkoj praksi. Također, nejednoliko oblikovano dno koštanog defekta s djelomično poroznom površinom može upućivati na povećanu neovaskularizaciju zbog prijašnjega upalnog procesa povezanog s nekadašnjom mekotkivnom tvorbom.

Po izvršenom CT skeniranju moguću prisutnost vari-

<sup>3</sup> The calvaria consists of two cortical layers – the outer and inner tables (*lamina vitrea*), while spongyous *diploë* containing bone marrow is “sandwiched” in between these two layers.

<sup>3</sup> Kalota se sastoji od dva kortikalna sloja – vanjske i unutarnje table (*lamina vitrea*), dok se porozna *diploë* s koštanom srži nalazi smještena između ova dva sloja.



al. 2004; Goel et al. 2014: 1). It most frequently involves the superior sagittal sinus and may reveal an associated cranial vault defect shown by radiography (Goel et al. 2014: 1).

The invasion of true atheroma, associated with inflammation, was ruled out because of the lesion localization (in the suture line) and the young age of the individual. True atheroma – a sebaceous cyst, is a benign tumour of the skin in the form of a dense formation with clear contours, painless, welded to the skin. Most often cranial localization is near the ears, scalp and face, occurring when skin cells or germ glands, which should be placed on the skin surface, are localized in the deeper layers of the skin and do not communicate with its surface. The true atheroma is an inherited abnormality of the skin (ME 2014:1). Such feature usually develops in older age and beyond suture lines.

A few minor variations – Pacchionian granulations, on the inner calvarial vault surface of the medieval Zvonimirovo man, imaged by CT, must not be confused with lythic lesions. The small size and number of Pacchionian granulations in the Zvonimirovo male correspond to the young adult age of the individual.

In conclusion, the combined macroscopic and CT approach indicates that a small non-traumatic – apparently skin-based dry bone lythic lesion, reported in this paper, is most probably consistent with a variant of a superficial congenital dermal inclusion cyst which was located in the (former) scalp. Hence, this solitary lesion presents a separate entity occurring independently of lesions indicative of multiple traumatic assaults and/or accidents already reported in the previous forensic study (Boljunčić, Hat 2014: 123–136). The possible presence of a *sinus pericranii* variant was excluded by the generated CT scans, while inflamed true atheroma was ruled out because of the lesion localization and the age of the individual. Apparently, as a complementary method, CT diagnostic approach may be fairly contributive in interpreting the nature of dry bone lythic lesions.

## ACKNOWLEDGEMENTS

The study was financially supported by the Ministry of Science, Education and Sports of the Republic of Croatia [Medieval archaeological heritage of Croatia (5<sup>th</sup>–17<sup>th</sup> century), grant No.197-1970677-0676, 2013]. The computed tomography was performed at the Clinical Institute for Diagnostic and Interventional Radiology of the University Hospital "Sestre milosrdnice", in Zagreb. We thank recently retired Prof. Dr. M. Marotti for the most valuable assistance in performing the computed tomography. We also thank radiology engineer V. Štetić for executing the tomographic procedures.

jante *sinus pericranii* povezane s defektom na svodu kalote (lubanje), sukladno postavljenoj diferencijalnoj dijagnozi, isključili smo temeljem dobivenih CT presjeka koji su pokazali nedostatak povezanosti lezije sa žlijebom gornjega sagitalnog sinusa. *Sinus pericranii* jest venska anomalija lubanje koju odlikuje abnormalna komunikacija između intrakranijalnih duralnih sinusa i ekstrakranijalnih venskih struktura, obično putem emisarnih transkoštanih vena (Bigot et al. 2000; Carpenter et al. 2004; Goel et al. 2014: 1). Najčešće uključuje gornji sagitalni sinus i može biti povezan s defektom svoda lubanje vidljivim na radiogramu (Goel et al. 2014: 1).

Prisutnost ateroma povezanog s upalnim procesom isključena je na osnovi smještaja lezije (u liniji šava) te mladosti osobe. Pravi aterom – lojna cista, dobroćudni je tumor kože u obliku guste, jasno razgraničene tvorbe, bezbolan, pripojen uz kožu. Na glavi je najčešće smješten u blizini ušiju, skalpa i lica, a pojavljuje se kada su stanice kože koje bi se trebale nalaziti na površini kože smještene u dubljim slojevima te ne komuniciraju s njezinom površinom. Pravi aterom jest nasljedna abnormalnost kože (ME 2014: 1). Ovakve tvorbe obično nastaju u kasnijoj dobi, te izvan linija šavova.

Nekoliko manjih varijacija – Pacchionijevih tjelešaca, na unutarnjoj površini svoda lubanje srednjovjekovnog muškarca iz Zvonimirova, iznjedrenih pomoću CT –a, ne smiju se pobrkati s litičkim lezijama. Male dimenzije i broj Pacchionijevih granulacija u skladu su s mlađom dobi muškarca iz Zvonimirova.

Kao zaključak, kombinirani makroskopski i CT pristup upućuje na to da mala netraumatska koštana lezija koju prikazujemo u ovom članku, a koja se, po svemu sudeći, temelji na kožnoj leziji, najvjerojatnije pripada varijanti površinske kongenitalne dermalne inkluzijske ciste s lokalizacijom u (nekadašnjem) skalpu. Stoga, ova lezija predstavlja zasebnu pojavu nezavisnu od traumatskih lezija koje upućuju na višekratne napade i/ili nezgode o kojima smo već izvijestili u prethodnoj forenzičkoj studiji (Boljunčić, Hat 2014: 123–136). Moguću prisutnost varijante *sinus pericranii* isključili smo na osnovi iznjedrenih CT presjeka, dok smo nazočnost ateroma isključili na osnovi smještaja lezije i dobi osobe. Dakle, kao komplementarna metoda, dijagnostički pristup pomoću CT-a može znatno doprinijeti interpretaciji prirode koštanih litičkih lezija.

## ZAHVALA

Predmetno istraživanje financijski je podržalo Ministarstvo znanosti, obrazovanja i sporta Republike Hrvatske [Srednjovjekovno arheološko nasljeđe Hrvatske (5.–17. stoljeće), šifra projekta: 197-1970677-0676, 2013]. Računalna tomografija provedena je na Kliničkom zavodu za dijagnostičku i intervencijsku radiologiju Kliničkoga bolničkog centra "Sestre milosrdnice" u Zagrebu. Zahvaljujemo nedavno umirovljenom prof. dr. M. Marottiju za iznimno vrijednu pomoć u provedbi računalne tomografije. Zahvaljujemo i inženjeru radiologije V. Štetiću na provedbi CT skeniranja.

Translation / Prijevod  
Sanjin Mihelić  
Jadranka Boljunčić

## BIBLIOGRAPHY / LITERATURA

- Abrahams, P. H., Marks Jr., S. C., Hutchings, R. T. 2003, *McMinn's Color Atlas of Human Anatomy*, Mosby (Elsevier), Edinburgh.
- Anderson, D. M. 2000, *Dorland's illustrated medical dictionary*. Harcourt international edition. W.B. Saunders Company, Philadelphia.
- Arana, E., Martí-Bonmati, L. 1999, CT and MR Imaging of Focal Calvarial Lesions, *American Journal of Roentgenology*, Vol. 172, 1683–1688.
- Barać, L., Peričić, M., Martinović Klarić I., Roots, S., Janičijević, B., Kivisild T. et al. 2003, Y chromosomal heritage of Croatian population and its island isolates, *European Journal of Human Genetics*, Vol. 11, 535–542.
- Bečić, K., Definis-Gojanović, M., Sutlović, D., Veršić, M., Ljubković, J., Anđelinović, Š. 2011, The study of human skeletal remains from early-medieval graveyards in Dalmatia, in: *Book of Proceedings of the 7th ISABS conference in forensic, anthropologic and medical genetics and Mayo Clinic lectures in translational medicine*, Schanfield M., Primorac D., Vuk-Pavlović S. (eds.), Zagreb, 144.
- Bigot, J. L., Iacona, C., Lepreux, A. et al. 2000, Sinus pericranii: advantages of MR imaging, *Pediatric Radiology*, Vol. 30, 710–712.
- Boljunčić, J. 1997, Antropološka analiza ranosrednjovjekovnog groblja Zvonimirovo – Veliko Polje / Anthropological Analysis of the Early Mediaeval Graveyard Zvonimirovo – Veliko Polje, in: *Zvonimirovo i Josipovo groblja starohrvatskoga doba u Virovitičko-podravskoj županiji / Zvonimirovo and Josipovo Graveyards from the Croatian Early Mediaeval Period in the Virovitičko-Podravka County*, Tomičić Ž. (ed.), Zagreb–Virovitica, 53–61.
- Boljunčić, J. 1998, Archaeological Populations from Northern Croatia: A Paleopathological Survey, in: *Abstracts Book of 4th EAA Annual Meeting*, Andersson A. C., Cornell P., Karlsson H., Kjærsgaard J., Rolöf M. (eds.), Göteborg, 70.
- Boljunčić, J. 2007, DNA Analysis of Early Mediaeval Individuals from Zvonimirovo Burial Site in Northern Croatia: Investigation of Kinship Relationships by Using Multiplex System Amplification for Short Tandem Repeat Loci, *Croatian Medical Journal*, Vol. 48, 536–546.
- Boljunčić, J. 2015, Od prapovijesti do srednjeg vijeka: bioarheološka i slična istraživanja pri Institutu za arheologiju (Zagreb), in: *Zbornik Instituta za arheologiju* (forthcoming).
- Boljunčić, J., Hat, J. 2014, Employment of Computed Tomography in the Study of Traumata Scored from Two Adults from Croatian Bioarchaeology / Uporaba računalne tomografije u proučavanju ozljeda dviju odraslih osoba iz hrvatske bioarheologije, *Prilozi Instituta za arheologiju u Zagrebu*, Vol. 31, 123–137.
- Boljunčić, J., Hat, J. 2015, Mastoid Trepanation in a Deceased from Medieval Croatia: A Case Report, *Collegium Antropologicum*, Vol. 39, 209–214.
- Boljunčić, J., Mandić, Z. 1996, Antropološka analiza kosturnih ostataka iz srednjovjekovnog groblja Zvonimirovo kod Suhopolja (Hrvatska), *Prilozi Instituta za arheologiju u Zagrebu*, Vol. 10 (1993), 131–148.
- Buikstra, J. E., Ubelaker, D. H., 1994, *Standards for Data Collection from Human Skeletal Remains*, Arkansas Archaeological Survey Research Series No. 44, Fayetteville.
- Burgener, F. A., Korman, M. 1991, *Differential diagnosis in conventional radiology*, 2<sup>nd</sup> edition, Georg Thieme Verlag, New York, 139–146.
- Carpenter, J. S., Rosen, C. L., Bailes, J. E. et al. 2004, Sinus pericranii: clinical and imaging findings in two cases of spontaneous partial thrombosis, *American Journal of Neuroradiology*, Vol. 25, 121–125.
- Cohen, M. 2014, Mount Sinai's Radiology Charts, Skull lesions, 1–4, <http://www.radcharts.org/Skull/Skull.html> (12 November 2014).
- Dawka, S., Hazra, N. K., Panhali, M. L. 2006, Intradiploic Epidermoid Cyst Presenting as a Cranial Dermal Sinus: A Diagnostic Dilemma, *Neural Journal of Neuroscience*, Vol. 3, 59–62.
- Gibson, S. E., Prayson, R. A. 2007, *Primary Pediatric Skull Lesions*. Archives of Pathology & Laboratory Medicine Online, Dermoid/Epidermoid Cyst of Skull, Vol. 131, 1–3, <http://www.learningradiology.com/archives2011/COW%20457-dermoid%20of%20skull/dermoidcorrect.htm> (21 October 2014).
- Goel, A., Weerakkody, D. et al. 2014, *Sinus pericranii*, 1–2, <http://radiopaedia.org/articles/sinus-pericranii> (28 November 2014).
- Hincak, Z., Drmić-Hofmann, I., Mihelić, D. 2007, Anthropological Analysis of Neolithic and Early Bronze Age Skeletons – A Classical and Molecular Approach (East Slavonia, Croatia), *Collegium Antropologicum*, Vol. 31, 1135–1141.
- Klaus, H. D., Byrnes, E. E. 2013, Cranial lesions and maxillofacial asymmetry in an archaeological skeleton from Peru: A paleopathological case of possible trauma-induced epidermal inclusion cysts, *Journal of Cranio-Maxillary Diseases*, Vol. 2, 46–53.
- Krmpotić-Nemanić, J. et al. 1993, *Anatomija čovjeka*, Medicinska naklada, Zagreb.
- Ljubković, J., Anđelinović, Š., Sutlović, D., Definis-Gojanović, M., Bečić, K., Veršić, M. 2011, Characteristics of early medieval inhabitants of Naklice (southern Croatia) revealed by mitochondrial DNA analysis, in: *Book of Proceedings of the 7th ISABS conference in forensic, anthropologic and medical genetics and Mayo Clinic lectures in translational medicine*, Schanfield M., Primorac D., Vuk-Pavlović S. (eds.), Zagreb, 144.
- Martin, R., Saller, K. 1957, *Lehrbuch der Anthropologie*, Bd. 1, G. Fischer, Stuttgart.
- Medical Encyclopedia Online, 2014, Atheroma, sebaceous cyst, 1–2, <http://medical-enc.com/atheroma.html> (28 November 2014).
- Novak, M., Nađ, M., Pleše, T., Čavka, M. 2013, Skeletal evidence of trepanning on a 5<sup>th</sup> century skull from Ludbreg, Croatia, *Acta medico-historica adriatica*, Vol. 11, 197–212.
- Okamoto, K., Ito, J., Furusawa, T., Sakai, K., Tokiguchi, S. 1999, Imaging of calvarial eosinophilic granuloma, *Neuroradiology*, Vol. 41, 723–728.
- Ortner, D. J. 2003, *Identification of Pathological Conditions in Human Skeletal Remains*, Academic Press, Amsterdam.
- Ortner, D. J. 2012, Differential diagnosis and issues in disease classification, in: *A companion to Paleopathology*, Grauer A. L. (ed.), Blackwell, Chichester, UK, 250–267.
- Ortner, D. J., Putchar, W. G. J. 1981, *Identification of Pathological Conditions in Human Skeletal Remains*, Smithsonian Contributions to Anthropology No. 28, Smithsonian Institution Press, Washington.
- Osborn, A. G. 1994, *Diagnostic Neuroradiology*, Mosby, St. Louis.
- Premužić, Z. 2013, Bioarheološka istraživanja srednjovjekovnih populacija Hrvatske / Bioarchaeological research of medieval Croatian Populations, *Prilozi Instituta za arheologiju u Zagrebu*, Vol. 30, 173–188.
- Smirniotopoulos, J. G., Chiechi, M. V. 1995, *Teratomas, Dermoids, and Epidermoids of the Head and Neck*. Archives of the AFIP, Radiographics, Vol. 15, 1437–1455.
- Spoor, F., Jeffery, N., Zonneveld, F. 2000, Using diagnostic radiology in human evolutionary studies, *Journal of anatomy*. Vol. 197, 61–76.
- Spoor, F., Zonneveld, F. 1999, CT-based 3-D imaging of hominid fossils, with notes on internal features of the Broken Hill 1 and SK 47 crania, in: *The Paranasal Sinuses of Higher Primates. Development, Function and Evolution*, Koppl T., Nagai H., All K. W. (eds.), Berlin, 207–226.
- Šlaus, M., Orlić, D., Pećina, M. 2000, Osteochondroma in a skeleton from an 11<sup>th</sup> Century Croatian Cemetery, *Croatian Medical Journal*, Vol. 41, 336–340.
- Tomičić, Ž. 1997, Ranosrednjovjekovno groblje Zvonimirovo, Veliko Polje, općina Suhopolje / Early Mediaeval Graveyard Zvonimirovo-Veliko Polje, the Municipality of Suhopolje, in: *Zvonimirovo i Josipovo groblja starohrvatskoga doba u Virovitičko-podravskoj županiji / Zvonimirovo and Josipovo Graveyards from the Croatian Early Mediaeval Period in the Virovitičko-Podravka County*, Tomičić Ž. (ed.), Zagreb–Virovitica, 37–43.
- VCU (Virginia Commonwealth University) University Relations, 2014, Department of Radiology, Case of the Week: January 15–January 22, 2009, Infant with lump on the head, 1–2, <http://www.pedsradiology.com/historyanswer.aspx?qid=310&fid> (28 November 2014).
- Watson, C. L., Popescu, E., Boldsen, J., Šlaus, M., Lockwood, D. N. J. 2009, Single Nucleotide Polymorphism Analysis of European Archaeological *M. leprae* DNA, *Public Library of Science (PLoS) ONE*, Vol. 4, 1–6.
- Yalçın, Ö., Yildirim, T., Kizilkılıç, O., Hürcan, C. E., Koç, Z., Aydın, V., Şen, O., Kayaselçuk, F. 2007, CT and MRI findings in calvarial non-infectious lesions, *Diagnostic and Interventional Radiology*, Vol. 13, 68–74.

