

# Rezultati antropološke analize ljudskih koštanih ostataka s lokaliteta Mukoše kraj Goriša iz 2020. godine

---

**Kokotović, Tea**

*Source / Izvornik:* **Annales Instituti Archaeologici, 2021, XVII, 239 - 246**

**Journal article, Published version**

**Rad u časopisu, Objavljena verzija rada (izdavačev PDF)**

*Permanent link / Trajna poveznica:* <https://urn.nsk.hr/urn:nbn:hr:291:383670>

*Rights / Prava:* [Attribution 3.0 Unported/Imenovanje 3.0](#)

*Download date / Datum preuzimanja:* **2025-01-18**



INSTITUT ZA  
ARHEOLOGIJU

*Repository / Repozitorij:*

[RIARH - Repository of the Institute of archaeology](#)



Annales  
Instituti  
Archeologici

Godišnjak  
Instituta za  
arheologiju

XVII - 2021

UDK 902/904  
ISSN: 1848 6363



## **Nakladnik/Publisher**

INSTITUT ZA ARHEOLOGIJU  
INSTITUTE OF ARCHAEOLOGY

## **Adresa uredništva/Editor's office address**

Institut za arheologiju/Institute of Archaeology  
HR-10000 Zagreb, Jurjevska ulica 15  
Telefon/phone 385 (0) 1 6150250  
fax 385 (0) 1 6055806  
e-mail: iarh@iarh.hr  
http://www.iarh.hr

## **Glavna i odgovorna urednica/Editor in chief**

Katarina Botić

## **Tehnički urednici/Technical editors**

Katarina Botić  
Marko Dizdar

## **Uredništvo/Editorial board**

Marko Dizdar, Hrvoje Kalafatić, Ana Konestra, Siniša Krznar, Andreja Kudelić, Bartul Šiljeg, Asja Tonc, Marina Ugarković, Mario Gavranović (Austrija), Boštjan Laharnar, Alenka Tomaž (Slovenija), Vesna Bikić, Perica Špehar (Srbija), Miklós Takács (Mađarska)

## **Izdavački savjet/Editorial committee**

Juraj Belaj, Saša Kovačević, Goranka Lipovac Vrkljan, Daria Ložnjak Dizdar, Branka Migotti, Ivana Ožanić Roguljić, Ante Rendić Miočević, Tajana Sekelj Ivančan, Tihomila Težak Gregl, Tatjana Tkalčec, Željko Tomičić, Ante Uglešić, Snježana Vrdoljak

## **Lektura/Language editor**

Katarina Botić i autori / Katarina Botić and authors (hrvatski jezik/Croatian)

## **Prijevod na engleski/English translation**

Kristina Deskar, Marko Maras i autori / Kristina Deskar, Marko Maras and authors

## **Korektura/Proofreaders**

Katarina Botić

## **Dizajn/Design**

REBER DESIGN  
Umjetnička organizacija OAZA

## **Računalni slog/Layout**

Hrvoje Jambrek

©Institute of archaeology, Zagreb 2021.

Annales Instituti Archaeologici uključeni su u indeks/  
Annales Instituti Archaeologici are included in the index:  
Clarivate Analytics services – Emerging Sources Citation Index  
SciVerse Scopus – Elsevier, Amsterdam

Izrađeno uz financijsku potporu Ministarstva znanosti i obrazovanja Republike Hrvatske.  
*Made with the financial support of the Ministry of Science and Education of the Republic of Croatia.*

E-izdanja. Publikacija je dostupna u digitalnom obliku i otvorenom pristupu na <https://hrcak.srce.hr/aia>  
E-edition. The publication is available in digital and open access form at <https://hrcak.srce.hr/en/aia>

Ovaj rad licenciran je pod Creative Commons Attribution By 4.0 međunarodnom licencom /  
This work is licenced under a Creative Commons Attribution By 4.0 International Licence



# SADRŽAJ

## Prethodna priopćenja

**8**      **Hrvoje Kalafatić  
Bartul Šiljeg  
Rajna Šošić Klindžić**

Rupe u mreži naselja sve manje: Bračevci – Bašćine, novootkriveni neolitički kompleks kružnih utvrđenih naselja i srednjevjekovnog sela

**17**      **Daria Ložnjak Dizdar  
Marko Dizdar**

Istraživanja groblja kasnog brončanog doba u Dolini 2020. godine

**22**      **Andreja Kudelić**

Postupak izrade posuda iz kasnog brončanog doba na nalazištu Kalnik – Igrišće

**33**      **Antonela Barbir**

Slatkovodni školjkaši u prapovijesnim slojevima na lokalitetu Ilok – dvor knezova Iločkih

**40**      **Ana Đukić  
Filip Franković  
Tara Pivac Krpanić  
Sanjin Mihelić**

Rezultati probnih arheoloških iskopavanja u Općini Lovas 2011. i 2017. godine

**69**      **Domagoj Perkić  
Marko Dizdar  
Hrvoje Potrebica  
Ivan Pamić**

Prapovijesni grobovi na ravnome iz Nakovane na Pelješcu

**82**      **Domagoj Perkić  
Marko Dizdar  
Hrvoje Potrebica**

Grob s položaja Gomile u Zakotorcu na Pelješcu

**104**      **Asja Tonc  
Ivan Radman-Livaja**

Tragovi tekstilne proizvodnje na Gradini Svete Trojice

# CONTENTS

## Preliminary reports

**8**      **Hrvoje Kalafatić  
Bartul Šiljeg  
Rajna Šošić Klindžić**

*Filling the network gaps: Bračevci – Bašćine, new Neolithic circular enclosure and medieval village*

**17**      **Daria Ložnjak Dizdar  
Marko Dizdar**

*Excavations at the Late Bronze Age cemetery of Dolina in 2020*

**22**      **Andreja Kudelić**

*The process of making vessels during the Late Bronze Age at the Kalnik – Igrišće site*

**33**      **Antonela Barbir**

*Freshwater bivalve from the prehistoric layers at the site of Ilok – Dvor knezova Iločkih*

**40**      **Ana Đukić  
Filip Franković  
Tara Pivac Krpanić  
Sanjin Mihelić**

*The results of the trial archaeological excavations in the Lovas Municipality in 2011 and 2017*

**69**      **Domagoj Perkić  
Marko Dizdar  
Hrvoje Potrebica  
Ivan Pamić**

*Prehistoric graves on flat terrain from Nakovana on Pelješac*

**82**      **Domagoj Perkić  
Marko Dizdar  
Hrvoje Potrebica**

*A grave at the Gomile site in Zakotorac on Pelješac*

**104**      **Asja Tonc  
Ivan Radman-Livaja**

*Traces of textile production on the Sveta Trojica hillfort*

**112**      **Lujana Paraman**  
**Marina Ugarković**

O „helenističkom“ pogrebnom nalazu s Čiova kod Trogira

**112**      **Lujana Paraman**  
**Marina Ugarković**

*On the “Hellenistic” burial find from Čiovo near Trogir*

**123**      **Ivana Ožanić Roguljić**  
**Bartul Šiljeg**  
**Hrvoje Kalafatić**

Rimska ruralna naselja u okolici Donjeg Miholjca

**123**      **Ivana Ožanić Roguljić**  
**Bartul Šiljeg**  
**Hrvoje Kalafatić**

*Rural Roman settlements near Donji Miholjac*

**133**      **Ivana Ožanić Roguljić**  
**Jere Drpić**  
**Helena Nodilo**

Rimsko ruralno naselje Lug kod Bjelovara

**133**      **Ivana Ožanić Roguljić**  
**Jere Drpić**  
**Helena Nodilo**

*Rural Roman settlement of Lug near Bjelovar*

**142**      **Ana Konestra**  
**Goranka Lipovac Vrkljan**

Privjesak s likom Harpokrata iz rimske keramičarske radionice u Crikvenici (Ad Turres, sjeverna Liburnija)

**142**      **Ana Konestra**  
**Goranka Lipovac Vrkljan**

*The Harpocrates pendant from the Roman pottery workshop in Crikvenica (Ad Turres, northern Liburnia)*

**152**      **Ana Konestra**  
**Fabian Welc**  
**Paula Androić-Gračanin**

Lokalitet na rtu Zidine u Loparu u kontekstu obalnih rezidencijalno-gospodarskih kompleksa otoka Raba

**152**      **Ana Konestra**  
**Fabian Welc**  
**Paula Androić-Gračanin**

*The site at the cape Zidine in Lopar in the context of coastal residential and commercial complexes of Rab Island*

**171**      **Tatjana Tkalčec**

Keramičke čaše iz burga Vrbovca u Klenovcu Humskom

**171**      **Tatjana Tkalčec**

*Ceramic cups from the medieval castle of Vrbovec in Klenovec Humski*

**185**      **Sebatijan Stingl**  
**Marijana Belaj**

Religijska medaljica pronađena u grobu 253 u Gori kraj Petrinje

**185**      **Sebatijan Stingl**  
**Marijana Belaj**

*The religious medal found in grave 253 at Gora near Petrinja*

## Pregledni radovi

193 **Snježana Vrdoljak**

Uljevne kape (Gusszäpfen) i značaj ostave Brodski Varoš (Slavonski Brod)

204 **Asja Tonc  
Marko Dizdar  
Slavica Filipović**

Metalni nalazi s nalazišta Osijek – Vojarna, Učiteljski fakultet kao tragovi vojne prisutnosti

212 **Eduard Visković  
Marina Ugarković**

Zaštitna arheološka istraživanja „kuće Škoko“ u Starom Gradu na otoku Hvaru

221 **Juraj Belaj  
Sebastijan Stingl  
Valerija Gligora**

O arheološkim istraživanjima ivanovačke kapele na lokalitetu Pakrac – Stari grad 2020. godine

228 **Juraj Belaj  
Željko Krnčević**

O arheološkim istraživanjima lokaliteta Mukoš kraj Goriša 2020. godine

## Stručni radovi

239 **Tea Kokotović**

Rezultati antropološke analize ljudskih koštanih ostataka s lokaliteta Mukoš kraj Goriša iz 2020. godine

247 **Mislav Fileš  
Deniver Vukelić**

Oživljena povijest i komunikacija arheologije s javnošću

## Review papers

193 **Snježana Vrdoljak**

*Casting jets (Gusszäpfen) and the importance of the Brodski Varoš hoard (Slavonski Brod)*

204 **Asja Tonc  
Marko Dizdar  
Slavica Filipović**

*The metal finds from the site of Osijek – Barracks, Faculty of Education as traces of military presence*

212 **Eduard Visković  
Marina Ugarković**

*Rescue excavation of “the Škoko house” in Stari Grad on Hvar island*

221 **Juraj Belaj  
Sebastijan Stingl  
Valerija Gligora**

*On the archaeological excavations of the chapel of the Knights Hospitaller at the site of Pakrac – Stari Grad in 2020*

228 **Juraj Belaj  
Željko Krnčević**

*On the archaeological excavation of the site of Mukoš near Goriš in 2020*

## Professional papers

239 **Tea Kokotović**

*Results of the anthropological analysis of the osteological material from 2020 excavations of Mukoš site near Goriš*

247 **Mislav Fileš  
Deniver Vukelić**

*Living history and the communication of archaeology with the public*

## Kratki izvještaji

255 Jere Drpić

Arheološko istraživanje segmenta ceste Moždenec – Sudovec na položaju Zverinjak

258 Ivana Ožanić Roguljić  
Mislav Fileš

Living Danube Limes; projekt dunavskog transnacionalnoga programa EU

## Ostala znanstvena djelatnost Instituta za arheologiju

Asja Tonc  
Kristina Turkalj

260-268

## Short reports

255 Jere Drpić

*Archaeological excavation of a segment of Moždenec – Sudovec road at the site of Zverinjak*

258 Ivana Ožanić Roguljić  
Mislav Fileš

*Living Danube Limes; EU Danube Transnational Programme*

## Additional scientific activity of the Institute

Asja Tonc  
Kristina Turkalj

260-268

# Karta nalazišta

## Map of sites



- |  |   |
|--|---|
| 1. Ilok – dvor knezova Iločkih           | 12. Zvjerinjak                              |
| 2. Općina Lovas                          | 13. Klenovec Humski – Plemićki grad Vrbovec |
| 3. Osijek – Vojarna, Učiteljski fakultet | 14. Crikvenica – Ad Turres                  |
| 4. Bračevci – Baščine                    | 15. Lopar – rt Zidine                       |
| 5. Donji Miholjac                        | 16. Gradina Sveta Trojica                   |
| 6. Brodski Varoš                         | 17. Goriš – Mukoš                           |
| 7. Dolina                                | 18. Čiovo                                   |
| 8. Pakrac – Stari grad                   | 19. Hvar – Stari Grad                       |
| 9. Petrinja – Gora                       | 20. Pelješac – Nakovana                     |
| 10. Bjelovar – Lug                       | 21. Pelješac – Zakotorac                    |
| 11. Kalnik – Igrišće                     |   |



# Rezultati antropološke analize ljudskih koštanih ostataka s lokaliteta Mukoš kraj Goriša iz 2020. godine

## Results of the anthropological analysis of the osteological material from 2020 excavations of Mukoš site near Goriš

Stručni rad  
Bioarheologija

Professional paper  
Bioarchaeology

Primljeno/Received: 01. 10. 2021.  
Prihvaćeno/Accepted: 03. 12. 2021.

TEA KOKOTOVIĆ  
Institut za arheologiju  
Jurjevska ulica 15  
HR-10000 Zagreb  
tkokotovic@iarh.hr

*U radu<sup>1</sup> su predstavljene preliminarni rezultati antropološke analize koštanih ostataka iz šest novovjekovnih grobova otkrivenih tijekom arheoloških istraživanja lokaliteta Mukoš kraj Goriša 2020. godine. Pronađeno je šest ljudskih kostura: tri kostura muškaraca starije životne dobi (40 do 65 godina), tri dječja kostura starosti do deset godina te dodatna lubanja starijeg muškarca pronađena van konteksta u grobu 1. Na kosturima muškaraca su prisutne promjene koje se povezuju s težim životnim uvjetima i duljim životnim vijekom (degenerativni osteoartritis, Schmorlovi defekti). S obzirom na veću životnu dob u ovom uzorku, navedene promjene su vjerojatnije povezane s duljim životnim vijekom. Na dječjem kosturu iz groba 3 prisutni su pokazatelji subadultnog stresa (cribra orbitalia). Promjene koje upućuju na zarazu leptom uočene su na lubanji muškarca i dodatnoj lubanji pronađenima u grobu 1. Zbog nedovoljno podataka potrebne su dodatne analize (DNA analiza prisutnosti patogena) kako bi se zaraza potvrdila (ili opovrgnula).*

*Ključne riječi: Mukoš, Goriš, bioarheologija, novovjekovni grobovi, kvaliteta života, bilateralno stanjivanje tjemernih kostiju, lepra*

*This paper presents preliminary results of an anthropological analysis of the osteological material from six burials discovered during the excavations of Mukoš site near Goriš in 2020. Altogether six skeletons were found: 3 adult males (40 to 65 years of age) and 3 subadults up to the age of 10. Pathological changes found in the male skeletons are related to harsh living conditions and longer life span (degenerative osteoarthritis, Schmorl's nodes). Given the greater age-at-death in the sample, the latter interpretation is more probable. In the subadult skeleton from grave 3 healed cribra orbitalia was observed. The male skull from grave 1, as well as the additional skull found in the same grave, show possible leprotic changes, but additional analysis (pathogen DNA analysis) is needed to confirm (or dismiss) the infection with certainty.*

*Key words: Mukoš, Goriš, bioarchaeology, early modern burials, quality of life, bilateral parietal thinning, leprosy*

### Uvod

Antropološka analiza je provedena na ljudskim koštanim ostacima prikupljenim tijekom arheoloških istraživanja u listopadu 2020. godine na lokalitetu Mukoš kod Goriša koje provode Institut za arheologiju u Zagrebu i Muzej grada Šibenika. Lokalitet se nalazi u Šibensko-

kninskoj županiji, između naselja Goriš i Konjevrate, 230 m zapadno/sjeverozapadno od prometnice Šibenik – Drniš. Tijekom istraživanja otkriven je pravokutan objekt zasad nepoznate namjene i vremena nastanka i istraženo je ukupno šest grobova u kojima su pronađeni ostaci šest ljudskih kostura. Grobovi su ukopani u sloj urušenja, najvjerojatnije početkom novog vijeka, koje je prekrivalo zidani objekt. Pronađeni su iznad razine zidova s vidljivim ostacima pravokutnih grobnih konstrukcija sačinjenih od okomito položenih kamenih ploča. U grobovima

<sup>1</sup> Ovaj je rad sufinancirala Hrvatska zaklada za znanost projektom Razvoj i naslijeđe viteških redova u Hrvatskoj (milOrd) (HRZZ, IP-2019-04-5513).

nisu pronađeni nalazi. Grobovi 1, 2 i 3 istraženi su u prijašnjim istraživanjima 2002. godine, no koštani ostaci u tom trenutku nisu bili izvađeni (Belaj, Krnčević 2021, u tisku<sup>2</sup>).

## Metodologija

U sklopu antropološke analize napravljena je inventarizacija te je određena očuvanost koštanih ostataka. Za određivanje spola kostura korištene su morfološke karakteristike lubanje i zdjelice jer su ti dijelovi ljudskog kostura najbolji indikatori spola (Phenice 1969; Ubelaker 1989; White 2005). Prilikom određivanja starosti u trenutku smrti koristili su se izgled aurikularnih ploština (Lovejoy et al. 1985), morfološka pubične simfize na zdjelici (Todd 1920; Meindl et al. 1985) te izgled sternalnih krajeva rebara (Burns 1999; Adserias-Garriga, Wilson-Taylor 2019). Drugi korisni indikatori starosti primijenjeni u analizi su degenerativne promjene na zglobnim ploštinama i kralješcima i gustoća trabekularne i kortikalne kosti (Šlaus 2006). Prilikom određivanja starosti djece korišteni su stupanj sraštavanja epifiza s dijafizama dugih kostiju, duljine dijafiza dugih kostiju (Maresh 1970; Fazekas, Kosa 1978; Scheuer, Black 2000) i stupanj nicanja mliječnih i trajnih zubi (Ubelaker 1978). Osim određivanja spola i starosti u trenutku smrti, kosturi su pregledani za prisutnost patoloških promjena. U patološke promjene koje se smatraju bitnim indikatorima kvalitete života i zdravlja pojedinca ubrajaju se degenerativni osteoartritis, Schmorlovi defekti, *cribra orbitalia*, periostitis, učestalost i distribucija trauma na koštanom materijalu te prisutnost karijesa i drugih alveolarnih oboljenja (apsces ili antemortalni gubitak zubi) na zubnim ostacima. Navedene patologije su ukratko opisane u nastavku teksta.

Degenerativni osteoartritis je kronična, progresivna bolest koju karakterizira gubitak zglobne hrskavice i reakcija subhondralne kosti i rubova zglobnih ploština (Rogers, Waldron 1995: 32). Degenerativni osteoartritis na kostima karakterizira pojava eburnizacije, stvaranje rubnih osteofita, formacija nove kosti na zglobnim ploštinama, formiranje jama/lezija na zglobnim ploštinama ili promjene u obrisima zgloba (Rogers, Waldron 1995: 34–36). Na razvoj ove bolesti utječe niz čimbenika (genetska predispozicija, pretilost, hormoni), no jedni od bitnijih za istaknuti su starost osobe i biomehanički stres (White 2005: 325). Osteoartritis se najčešće pojavljuje na zglobovima koji su nosivi i odgovorni su za nošenje velikog dijela tereta (White 2005: 325), a s povećanjem životne dobi povećavaju se i učestalost i prevalencija osteoartritisa (Waldron 2009: 28). U najstarijoj dobnoj skupini gotovo svi pojedinci pokazuju degenerativne promjene na zglobovima (Waldron 2009: 28).

Schmorlovi defekti su plitka okrugla udubljenja koja se pojavljuju na tijelu kralježaka, a nastaju uslijed prolapsa intervertebralnog diska u tijela susjednih kralježaka (Schmorl, Junghanns 1971; Pfirrmann, Resnick 2001). Ova degenerativna promjena se najčešće veže uz svakodnevna jaka opterećenja kralježnice, pa se tako pojava i učestalost Schmorlovih defekata mogu koristiti kao jedan od pokazatelja teškog fizičkog rada (Schmorl, Junghanns 1971; Šlaus 2006: 214).

Periostitis se definira kao upala pokosnice (periosteuma), a na kostima se manifestira u obliku nove formirane kosti poroznog izgleda (Ortner 2003: 221).

Periostitis može biti generalizirani (ako zahvaća cijelu kost) ili lokalizirani (ako zahvaća manji dio kosti), a pojavljuje se u dva oblika: aktivni (nova kost je porozna, sive ili smeđe boje) i zarasli (nova se kost remodelira u lamelarnu kost i spaja s kortikalnom kosti) (Šlaus 2006: 134). Periostitis se na kostima javlja kao reakcija na bilo kakav podražaj pokosnice, pa tako može biti rezultat traume, infekcije ili upale (Weston 2012: 492). Pojava periostitisa se također veže uz niz zaraznih bolesti (treponematoze, tuberkuloza, lepra), metaboličkih poremećaja (skorbut), hipervitaminoze A, infantilne kortikalne hiperostoze, leukemije i drugih stanja (Ortner 2003; Waldron 2003: 115–116, Weston 2012: 502–503, Wheeler 2012: 229).

*Cribra orbitalia* je vrsta porotične hiperostoze koja se pojavljuje na gornjim svodovima orbita i manifestira se u obliku manjih poroznih lezija (White et al. 2012: 449). Nastaje širenjem diploe (međupločja) kao rezultat hipertrofije crvene koštane srži (Ortner 2003) i dijeli se na dva oblika, aktivni i zarasli (Šlaus 2006: 161). Pojava *cribra orbitalis* povezuje se s genetskim (talasemija, anemija srpastih stanica) ili stečenim anemijama (megaloblastična anemija) (Walker et al. 2009) i bolestima dišnog sustava (upala pluća, bronhitis) (O'Donnell 2020) koje nastaju kao rezultat pothranjenosti u vrijeme djetinjstva, a mogu biti uzrokovane neadekvatnom prehranom, parazitizmom, kroničnim gastrointestinalnim oboljenjima i nehigijenskim uvjetima života (Hengen 1971; Carlson et al. 1974; El Najjar 1976; Mensforth et al. 1978; Stuart-Macadam 1985; Walker et al. 2009). Kod djece se najčešće uočava aktivni oblik, dok je kod odraslih zarasli oblik rezultat prebolijevanja bolesti (Stuart-Macadam 1985: 392). Slične porozne promjene na orbitama mogu se pojaviti kao posljedica upale nastale kroničnim krvarenjima iz kapilara na području oka kao što je slučaj kod skorbuta ili rahitisa (Ortner, Mays 1998; Brickley, Ives 2006; Wheeler 2012).

Dentalni karijes je zarazna bolest koja uzrokuje demineralizaciju anorganskog i uništenje organskog dijela zuba (Pindborg 1970: 256) djelovanjem više različitih bakterija, ali primarno bakterija *Streptococcus mutans* i *Lactobacillus acidophilus* (Ash 1992: 187). Pojava i učestalost karijesa u arheološkim populacijama veže se uz vrstu prehrane te se koriste kao jedni od pokazatelja uvjeta i kvalitete života u populaciji (Šlaus 2006: 112). Alveolarni apsces nastaje kada bakterije iz karijesa pređu u alveolu i zbog pritiska gnoja stvore otvor i unište kortikalnu kost oko zubne šupljine (Ortner 2003: 592).

Traume su evidentirane makroskopskom analizom pod jakim snopom svjetla. U traume se ubrajaju ozljede nastale za života pojedinca (ili u trenutku smrti) vidljive na koštanom ostacima, a nastale su djelovanjem vanjske sile ili kontakta s nekim predmetom (oštrobridnim ili tupotvrdim). Traume su podijeljene u antemortalne (dogodile su se za vrijeme života pojedinca i na njima su vidljivi tragovi remodeliranja kosti) i perimortalne (dogodile su se neposredno prije smrti pojedinca i na njima nisu vidljivi tragova zarastanja). Mogu nastati slučajno, kao posljedica nesreće, ili namjerno, kao rezultat nasilja.

Stanjivanje tjemernih kostiju (eng. *parietal thinning*, *bilateral thinning of the parietal bones*, *biparietal thinness*, *biparietal osteodystrophy*, lat. *malum senile biparietal*) se očituje kao plitka udubina na tjemernim kostima, na čijem je mjestu smanjena ili je u potpunosti nestala diploa (međupločje) lubanjskog svoda (Camp, Nash 1944: 42). Najčešće se pojavljuje bilateralno (na obje kosti) i udubine na tjemernim kostima su simetrične (Camp, Nash 1944: 42). Etiologija ove bolesti još uvijek nije razjašnjena, a autori je dovode u vezu s drugim bolestima,

2 Više o arheološkim istraživanjima 2020. godine i lokalitetu vidi Belaj, Krnčević (u tisku) u istom broju *Annales Instituti Archaeologici*.



kao što su osteoporoza (Epstein 1953), Gorham-Stoutova bolest ili maligni tumori (Tsutsumi et al. 2008). Češće se pojavljuje kod žena nego kod muškaraca (Bruyn, Bots 1978; Cederlund et al. 1982) i povezuje se s poodmaklom životnom dobi (Henneberg et al. 2002) i hormonalnim promjenama u vrijeme menopauze (Lopez et al. 2017: 189).

Lepra (guba, Hansenova bolest) je kronična zarazna bolest koju uzrokuje bakterija *Mycobacterium leprae* (Ortner 2003: 263). Bolest se pojavljuje u dva oblika, blažem tuberkuloidnom, i težem, lepromatoznom (Ridley, Jopling 1966: 270–271). Promjene na kostima mogu se pojaviti u oba tipa, iako se većinom pojavljuju u lepromatoznom (Ridley, Jopling 1966: 270–271). Patološke promjene na kostima uključuju promjene na lubanji, koncentričnu atrofiju i destrukciju kosti šaka i stopala (Paterson, Job 1964: 430) te, rjeđe, periostitis na području distalnih dijelova kostiju nadlaktica i potkoljenica (Ortner 2003: 264). Zajednički naziv promjenama na lubanji je *facies leprosa*, a uključuje atrofiju koštanog trna (lat. *spina nasalis*), proširenje i remodeliranje nosnog otvora, atrofiju i destrukciju alveolarne kosti na središnjem dijelu gornje čeljusti, endonazalne promjene karakteristične za kronični upalni proces i destrukciju tvrdog nepca (Møller-Christensen 1974: 431).

*Spina bifida occulta* je prirođena neurološka anomalija u kojoj dolazi do nesrastanja stražnjeg luka kralješka (lat. *arcus vertebrae*) (White et al. 2012: 468). Može se pojaviti na bilo kojem mjestu na kralježnici no najčešće su pogođeni slabinski i križni kralješci (White et al. 2012: 468). Iako je u većini slučajeva riječ o anatomske

anomaliji koja nema poseban učinak na zdravlje i funkcioniranje pojedinca (Kumar, Tubbs 2011), *spina bifida occulta* se povezuje s hernijom diska (Avrahami et al. 1994), deformitetima stopala (Boone et al. 1985) te infekcijama urinarnog trakta (Myazato et al. 2007).

Entezofiti su koštani trnovi koji se stvaraju na hvatištima mišića i ligamenata uslijed pretjeranog rasta hvatišta mišića uzrokovanog opetovanim korištenjem mišića za neku aktivnost tijekom duljeg vremenskog perioda (Churchill, Morris 1998: 390).

Treći obrtač (lat. *trochanter tertius*) je dodatna koštana izraslina na posteriornoj strani proksimalnog dijela bedrene kosti i smatra se dodatnim hvatištem za mišić *m. gluteus maximus* (Nikolova et al. 2018: 219). Njegova pojava i učestalost variraju od 17 % do 72 %, ne pojavljuje se kod svih osoba niti u svim populacijama (Bolanowski et al. 2005: 168).

Ukoliko je očuvanost koštanih ostataka dopuštala, kosturima je izračunata visina. Za računanje prosječne visine osobe koristila se najveća duljina bedrene kosti. Visina se računala pomoću formule koju su donijeli Trotter i Gleser (1958) i Trotter (1970) koja glasi  $2,38 \times \text{najveća duljina bedrene kosti} + 61,41 = \text{visina osobe} (\pm 3,27 \text{ cm})$ . Za računanje visine osoba starijih od 30 godina, visina dobivena prema prethodnoj formuli umanjena je za  $0,06 \times (\text{starost u trenutku smrti} - 30)$  (Trotter, Gleser 1958: 120).

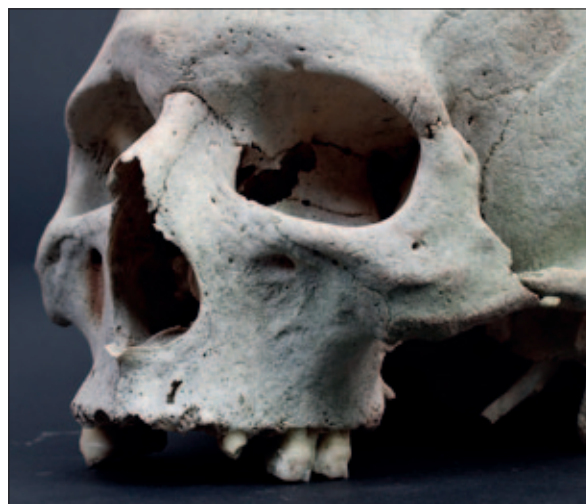## Rezultati

U grobu broj 1 pronađeni su ostaci muškarca starosti u trenutku smrti između 40 i 50 godina. Na posteriornom dijelu tjemenih kostiju uočene su plitke udubine na ektokranijalnoj strani. Udubine se pojavljuju bilateralno i simetrične su na obje kosti (sl. 1). Na gornjoj čeljusti uočene su patološke promjene koje se povezuju s leprom. Na području nosnog otvora uočeno je blago proširenje (sl. 2). Zahvaćeno je područje dimenzija 2,2 cm na lijevoj i 2,1 cm na desnoj strani gornje čeljusti na području oko nosnog otvora, a na kosti oko proširenja uočen je porozitet. Na postkranijalnom dijelu kostura prisutan je jaki oblik degenerativnog osteoartritisa na što upućuju osteofiti uočeni na području oba ramena zgloba, na sternalnim krajevima ključnih kostiju,



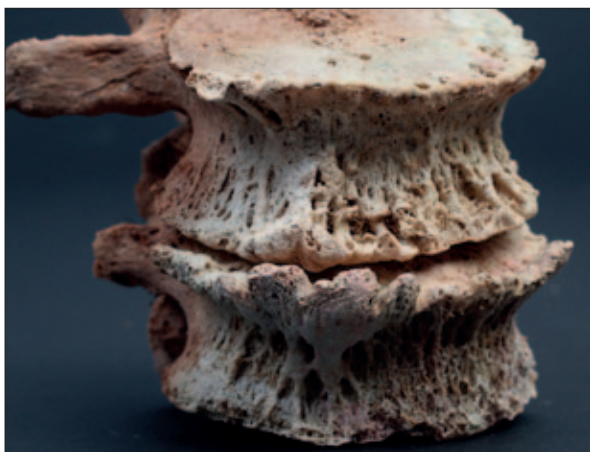
Sl. 1 Bilateralno stanjšavanje tjemenih kostiju na lubanji iz groba 1 (snimio: H. Jambreč)

Fig. 1 Bilateral thinning of parietal bones on the skull from grave 1 (photo by: H. Jambreč)



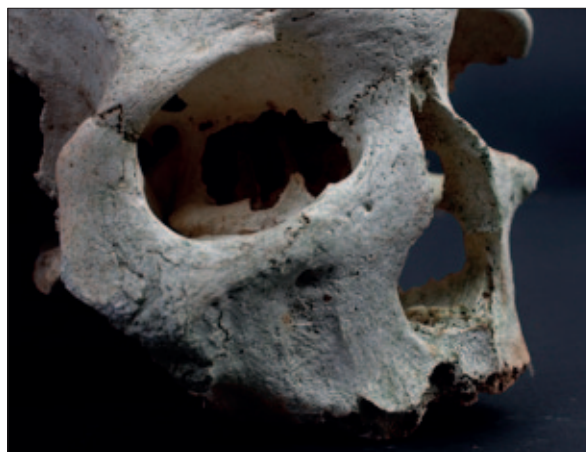Sl. 2 Blago proširenje nosne šupljine na lubanji iz groba 1 (snimio: H. Jambreč)

Fig. 2 Slight widening of the nasal cavity on the skull from grave 1 (photo by: H. Jambreč)



Sl. 3 „Preljevanje” rubnih osteofita preko ruba tijela trećeg i četvrtog slabinskog kralješka iz groba 1 (snimio: H. Jambrek)

Fig. 3 *Lipping on the third and fourth lumbar vertebrae from grave 1 (photo by: H. Jambrek)*



Sl. 4 Proširenje nosnog otvora i atrofija koštanog trna na dodatnoj lubanji iz groba 1 (snimio: H. Jambrek)

Fig. 4 *Widening of the nasal cavity and atrophy of the spina nasalis on additional skull from grave 1 (photo by: H. Jambrek)*

zglobovima kuka i koljena te na području kralježnice. Na inferiornom rubu tijela trećeg slabinskog kralješka i superiorom rubu četvrtog slabinskog kralješka uočeno je „preljevanje” rubnih osteofita preko ruba tijela kralješka (eng. *lipping*) (sl. 3). Schmorlovi defekti su uočeni na prsnom dijelu kralježnice (T2–12) i na inferiornoj plohi tijela prvog slabinskog kralješka. Karijesi su prisutni na interproksimalnim površinama lijevog i desnog drugog kutnjaka (M2) na gornjoj čeljusti i lijevog pretkutnjaka (P2) i prvog kutnjaka (M1) na donjoj čeljusti.

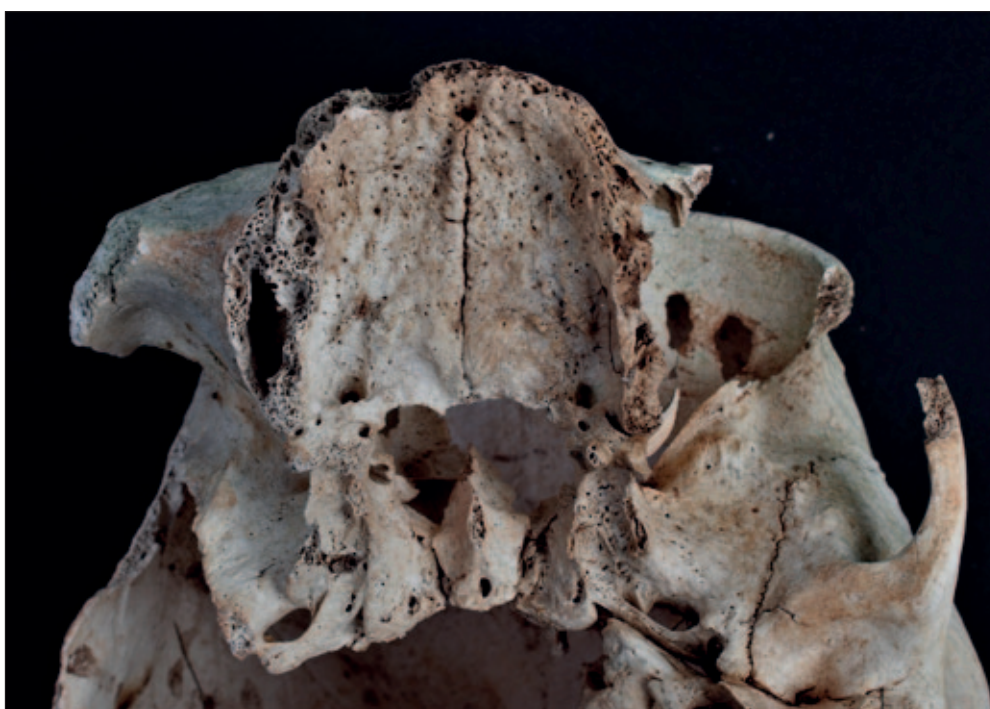
U grobu broj 1, uz ostatke kompletnog kostura muškarca, pronađena je još jedna lubanja odrasle muške osobe. Na lubanji su također uočene promjene koje se povezuju s leptom; primijećeno je proširenje nosnog otvora (2,2 cm na desnoj strani i 1,8 cm na lijevoj strani gornje čeljusti), atrofija koštanog trna (lat. *spina nasalis anterior*) (sl. 4) i atrofija i destrukcija alveolarne kosti na području gornje čeljusti (sl. 5).

U grobu broj 2 pronađeni su djelomično sačuvani ostaci djeteta dobi između 5 i 6 godina. U desnoj orbiti čeone kosti primijećena je zarasla *cribra orbitalia*.

U grobu broj 3 pronađeni su ostaci djeteta koje je u trenutku smrti imalo između 8 i 10 godina. Na kosturu je uočeno nesraštavanje stražnjeg luka jedanaestog prsnog kralješka (sl. 6) i nesraštavanje stražnjih lukova na području križne kosti (sl. 7).

U grobu broj 4 pronađeni su djelomično sačuvani ostaci djeteta starosti između 4 i 5 godina na kojima nisu uočene patološke promjene.

U grobu broj 5 pronađeni su ostaci muškarca starosti između 55 do 65 godina. Makroporozitet je prisutan na endokranijalnoj strani tjemenih kostiju, na području oko koronalnog šava te na ektokranijalnoj strani zatiljne kosti, na području oko baze lubanje. Na kosturu su uočene promjene koje se povezuju s degenerativnim osteoartritisom. Na području kralježnice, ramenog zgloba



Sl. 5 Atrofija i destrukcija alveolarne kosti na području gornje čeljusti na dodatnoj lubanji iz groba 1 (snimio: H. Jambrek)

Fig. 5 *Atrophy and the destruction of alveolar bone on the upper jaw on the additional skull from grave 1 (photo by: H. Jambrek)*



Sl. 6 *Spina bifida occulta* na stražnjem luku jedanaestog prsnog kralješka iz groba 2 (snimio: H. Jambreč)

Fig. 6 *Spina bifida occulta on the posterior arch of the eleventh thoracic vertebra from the grave 2 (photo by: H. Jambreč)*

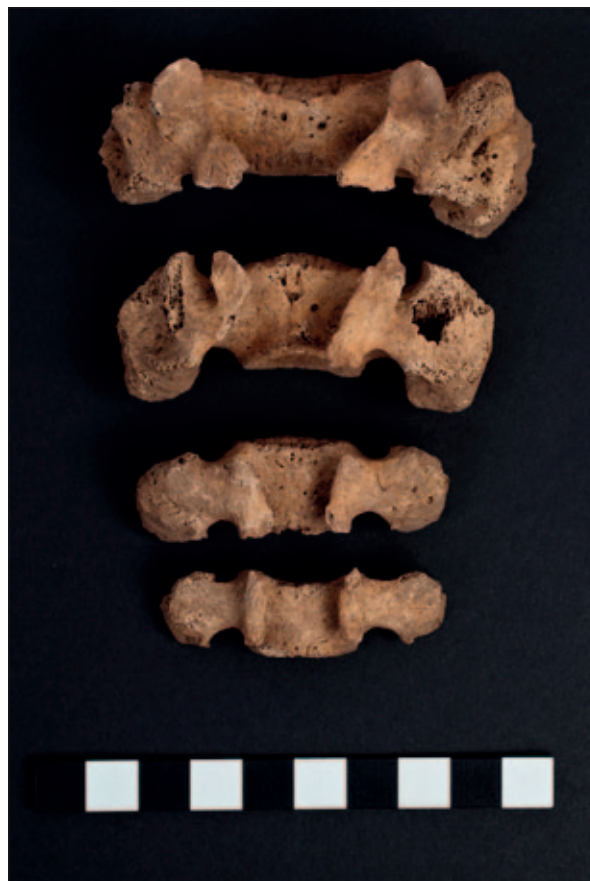te zgloba kuka uočeni su rubni osteofiti. Schmorlov defekt je primijećen na superiornoj plohi tijela četvrtog slabinskog kralješka. Na anteriornom dijelu srednje trećine dijafize lijeve lisne kosti uočen je zarasli periostitis. Na distalnom dijelu lijeve palčane kosti uočena je antemortalna zarasla fraktura (sl. 8). Karijesi su prisutni na interproksimalnim površinama tri desna kutnjaka (M 1–3) gornje čeljusti.

U grobu broj 6 pronađeni su ostaci muškarca starosti između 50 i 55 godina. Degenerativni osteoartritis je uočen na području vratnog dijela kralježnice i na zglobovima kuka. Zarasli periostitis je uočen na medijalnoj strani distalne trećine dijafize lijeve goljenične kosti i na lateralnoj strani druge trećine dijafize desne goljenične kosti. Na bedrenim kostima uočena je pojava entezofita na velikom (lat. *trochaner major*) i malom obrtaču (lat. *trochanter minor*), kao i na petnim kostima, na području gdje se vežu Ahilove tetive (lat. *tuber calcanei*). Na obje bedrene kosti primijećen je treći obrtač (lat. *trochanter tertius*). Na desnoj bedrenoj kosti on se nalazi 1,5 cm ispod velikog obrtača i dimenzija je 1,4 x 4,5 cm, dok se na lijevoj nalazi 3 cm ispod velikog obrtača i dimenzija je 2,8 x 1,2 cm.

Za kosture iz grobova broj 5 i 6 izračunata je visina na temelju duljine bedrene kosti. Duljina lijeve bedrene kosti muškarca iz groba broj 5 iznosi 51,65 cm te mu je visina 182,54 cm ( $\pm 3,27$  cm). Duljina lijeve bedrene kosti muškarca iz groba 6 iznosi 51,9 cm te mu visina iznosi 183,55 cm ( $\pm 3,27$  cm).

## Rasprava

Antropološka istraživanja na novovjekovnim populacijama na području Dalmatinske zagore su rijetka. Prvo takvo istraživanje provedeno je na koštanom materijalu s lokaliteta Koprivno kod Križa (Novak 2004;



Sl. 7 *Spina bifida occulta* na križnoj kosti iz groba 3 (snimio: H. Jambreč)

Fig. 7 *Spina bifida occulta on the sacrum from the grave 3 (photo by: H. Jambreč)*

Novak et al. 2008). Rezultati analize su pokazali relativno visoku stopu dječjeg mortaliteta uzrokovanu anemijom i nespecifičnim zaraznim bolestima (Novak 2004; Novak et al. 2008: 326). Demografska analiza je pokazala nešto viši životni vijek populacije, a patološke promjene na kostima svjedoče težim životnim uvjetima (fizički se moralo raditi kako bi zajednica preživjela) vjerojatno povezanima s konfiguracijom tla te spolnu raspodjelu posla u kojoj su muškarci obavljali teže poslove (Novak et al. 2008: 326–328). Antropološka analiza koštanih ostataka s lokaliteta Drinovci – Greblje pored Šibenika pokazala je slične rezultate; spolnu raspodjelu posla u kojoj muškarci obavljaju teže poslove i sudjeluju u vojnim obavezama (Bedić et al. 2021, u tisku).

S obzirom na to da su istraživanja lokaliteta Mukoše kod Goriša tek u svom začetku, a uzorak analiziran i predstavljen u ovom radu je vrlo mali, nezahvalno je u ovom trenutku povlačiti paralele ili donositi zaključke. Trenutni rezultati ne odudaraju od prethodnih zaključaka vezanih uz novovjekovne zajednice na području Dalmatinske zagore. Prisutnost degenerativnih promjena i Schmorlovih defekata se interpretiraju kao posljedica fizičkog stresa koji se povezuje s teškim fizičkim radom, no u ovom slučaju je veća učestalost ovih patologija vjerojatnije povezana s visokom životnom dobi jer svi odrasli kosturi zasad analizirani pripadaju starijoj dobnoj skupini (stariji su od 40 godina). Pojava dječjih kostura u grobovima i prisutnost *cribrae orbitaliae* na dječjem kosturu govore o postojanju dječjeg mortaliteta i mogućim epizodama fiziološkog stresa. U uzorku zasad nisu zabilježene perimortalne ozljede. Antemortalna fraktura lijeve palčane kosti iz groba 5 vjerojatno je



Sl. 8 Zrasla antemortalna fraktura na distalnom dijelu lijeve palčane kosti iz groba 5 (snimio: H. Jambreč)

Fig. 8 Healed antemortal fracture on left radial bone from the grave 5 (photo by: H. Jambreč)

rezultat nesreće, frakture na distalnom kraju palčane kosti često nastaju kao rezultat pada, to jest, kada osoba, prilikom pada, ispruži ruke i dočeka se na otvoreni dlan (Šlaus, 2006: 176).

Od posebnog interesa su koštani ostaci pronađeni u grobu 1. Zanimljiv je nalaz bilateralnog stanjivanja tjemenih kostiju koji se očituje kao dvije simetrične plitke udubine na ektokranijalnoj strani lubanje muškarca iz groba 1. Na postkranijalnom dijelu kostura nisu pronađene druge promjene koje bi se mogle dovesti u vezu s ovom bolesti. Osim ove patologije, na lubanji su uočene i promjene na kostima na području nosnog otvora koje se mogu povezati s leptom. Slične promjene na području nosnog otvora i gornje čeljusti su uočene i na dodatnoj lubanji iz istog groba. Prve moguće nalaze lepre na području Europe nalazimo u prapovijesti (u bakrenom dobu u Mađarskoj; Köhler et al. 2017, i željeznom dobu u Italiji; Mariotti et al. 2005). U razdoblju antike smatra se da su je donijeli rimski vojnici i trgovci s područje Bliskog istoka i Azije (Manchester 1984; Brothwell et al. 2000; Blondiaux et al. 2002) dok u ranom srednjem vijeku u Europu dolazi s pojavom Avara iz područja centralne i Male Azije (Donoghue et al. 2015: 6). U periodu od 11. do 13. stoljeća broj zaraženih leptom se povećava, s najvećim brojem slučajeva u Dalmaciji, da bi tijekom 14. i 15. stoljeća opao, vjerojatno zbog pandemije kuge u tom periodu (Bakija-Konsuo, Mulić 2011: 1428). Leprozoriji se od 13. stoljeća otvaraju u svim većim gradovima na dalmatinskoj obali (Dubrovnik 1272., Split 1332., Trogir 1372., Zadar 1417., Šibenik 1467.) (Bakić 2006: 5). U 17. stoljeću, širenjem Osmanskog carstva na području Balkana, broj slučajeva zaraze leptom ponovno se povećava i dostiže razmjere epidemije te se širi i na područja južne Hrvatske (Dubrovačka Republika) (Wokaunn et al. 2006: 760). Na području Hrvatske zabilježeno je pet slučajeva

lepre na arheološkim koštanim ostacima (Radašinovići – Vinogradine: Šlaus 2006, Bijelo Brdo: Bedić et al. 2019) iz razdoblja ranog srednjeg vijeka. Nažalost, dodatna lubanja iz groba 1 pronađena je van konteksta, stoga veću pažnju treba posvetiti kosturu muškarca koji je u grobu 1 pronađen *in situ*. S obzirom na to da je u ovom slučaju lepra pretpostavljena na temelju samo jedne patološke promjene, potrebna su dodatna istraživanja (DNA analize prisutnosti patogena na koštanim ostacima) kako bi se ova dijagnoza potvrdila (ili opovrgnula). Iako su nalazi lepre na arheološkom koštanom materijalu rijetki, uzimajući u obzir kontekst ovog nalaza (Dalmatinska zagora početkom novog vijeka) prisutnost lepre nije iznenađujući nalaz.

## Zaključak

Mukošće kraj Goriša su dojmliiv lokalitet čija su istraživanja tek u svom začetku. Prve analize koštanih ostataka iznijele su zanimljive rezultate i otvorile nova pitanja. Za analizu kvalitete života potreban je veći uzorak, koji će biti dostupan nastavkom i, u konačnici, završetkom istraživanja. Trenutna saznanja zasad ne odudaraju od dosadašnjih rezultata koja su pokazala antropološka istraživanja novovjekovnih zajednica u Dalmatinskoj zagori. Pojava rijetkih patologija, kao što je bilateralno stanjivanje tjemenih kostiju, obogaćuje naša saznanja o životu ljudi u prošlosti, ali i pridonosi njihovom boljem razumijevanju i napretku razvoja bioarheologije. S obzirom na vremensko-geografski kontekst, pojava lepre na koštanim ostacima nije iznenađujuća, no u slučaju kostura iz groba 1, zbog malog broja patoloških promjena indikativnih za lepru, potrebna su dodatna istraživanja kako bi mogli potvrditi je li stvarno riječ o lepri.



## LITERATURA / BIBLIOGRAPHY

- Adserias-Garriga, J., Wilson-Taylor, R. 2019, Skeletal age estimation in adults, in: *Age Estimation: A Multidisciplinary Approach*, Adserias-Garriga J. (ed.), Academic Press, Oxford, 55–73. <https://doi.org/10.1016/B978-0-12-814491-6.00005-4>
- Ash, M. 1992, *Oral Pathology*, 6th ed., Lea & Febiger, Philadelphia.
- Avrahami, E., Frishman, E., Fridman, Z., Azor, M. 1994, Spina bifida occulta on S1 is not an innocent finding, *Spine*, Vol. 19(1), 12–15. doi: 10.1097/00007632-199401000-00003
- Bakić, J. 2006, Dubrovnik – grad najvrijednije higijensko-sanitarne hrvatske i svjetske baštine, *Hrvatski časopis za javno zdravstvo*, Vol. 2(7). <https://www.hzjz.hr/hrvatski-casopis-za-javno-zdravstvo/vol-2-broj-7-7-srpnja-2006/>
- Bakija-Konsuo, A., Mulić, R. 2011, The history of leprosy in Dubrovnik: an overview, *International Journal of Dermatology*, Vol. 50(11), 1428–1431. <https://doi.org/10.1111/j.1365-4632.2011.05018.x>
- Bedić, Ž., Helms Thorson, L. J., Demo, Ž. 2021, Jesu li u Drinovcima žene i muškarci živjeli drugačije?, in: *Istraživanja na prostoru šibensko-kninske županije: znanstveni skup, Šibenik, 5.-9. listopada 2015*, Izdanja Hrvatskog arheološkog društva (u tisku).
- Bedić, Ž., Šlaus, M., Donoghue, H. D. 2019, The earliest recorded case of lepromatous leprosy in continental Croatia, *Journal of Archaeological Science: Reports*, Vol. 25, 47–55. <https://doi.org/10.1016/j.jasrep.2019.03.030>
- Belaj, J., Krnčević, Ž. 2021, O arheološkim istraživanjima lokaliteta Mukoše kraj Goriša 2020. godine, *Annales Instituti Archaeologici*, Vol. XVII, (u tisku).
- Blondiaux, J., Dürr, J., Khouchaf, L., Eisenberg, L. E. 2002, Microscopic study and X-ray analysis of two 5<sup>th</sup> century cases of leprosy: palaeoepidemiological inferences, in: *The Past and Present of Leprosy. Archaeological, historical, palaeopathological and clinical approaches*, Roberts C. A., Lewis M. E., Manchester K. (eds.), British Archaeological Reports International Series 1054, BAR Publishing, Oxford, 105–110. <https://doi.org/10.30861/9781841714349>
- Bolanowski, W., Śmiszkiewicz-Skwaraska, A., Polgaj, M., Jędrzejewski, K. S. 2005, The occurrence of the third trochanter and its correlation on certain anthropometric parameters of the human femur, *Folia Morphologica*, Vol. 64(3), 168–175.
- Boone, D., Parsons, D., Lachmann, S. M., Sherwood, T. 1985, Spina bifida occulta: lesion or anomaly?, *Clinical Radiology*, Vol. 36(2), 159–161. doi: 10.1016/s0009-9260(85)80100-8
- Brickley, M., Ives, R. 2006, Skeletal manifestations of Infantile Scurvy, *American Journal of Physical Anthropology*, Vol. 129(2), 168–172. doi: 10.1002/ajpa.20265
- Brothwell, D. R., Powers, R., Hirst, S. M., Wright, S. M., Gauthier, S. 2000, The Human Osteology, in: *Cannington Cemetery. Excavations 1962-3 of Prehistoric, Roman, Post-Roman and Later features at Cannington Park Quarry, near Bridgewater, Somerset*, Rahtz P., Hirst S., Wright S. M. (eds.), Britannia Monograph Series 7, Society for Promotion of Roman Studies, London, 131–256. doi: <https://doi.org/10.5284/1090319>
- Bruyn, G. W., Bots, G. Th. A. M. 1978, Biparietal osteodystrophy, *Clinical Neurology and Neurosurgery*, Vol. 80(3), 125–148. [https://doi.org/10.1016/S0303-8467\(78\)80035-3](https://doi.org/10.1016/S0303-8467(78)80035-3)
- Burns, K. R. 1999, *Forensic Anthropology Training Manual*, Prentice Hall, Saddle River (NJ).
- Camp, J. D., Nash, L. A. 1944, Development of Thinness of the Parietal Bones, *Radiology*, Vol. 42(1), 42–47. <https://doi.org/10.1148/42.1.42>
- Carlson, D. S., Armelagos, G. J., van Gerven, D. P. 1974, Factors Influencing the Etiology of Cribra Orbitalia in Prehistoric Nubia, *Journal of Human Evolution*, Vol. 3(5), 405–410. [https://doi.org/10.1016/0047-2484\(74\)90203-6](https://doi.org/10.1016/0047-2484(74)90203-6)
- Cederlund, C. G., Adrén, L., Olivecrona, H. 1982, Progressive Bilateral Thinning of the Parietal Bones, *Skeletal Radiology*, Vol. 8, 29–33. <https://doi.org/10.1007/BF00361365>
- Churchill, S. E., Morris, A. G. 1998, Muscle Marking Morphology and Labour Intensity in Prehistoric Khosian Foragers, *International Journal of Osteoarchaeology*, Vol. 8(5), 390–411. [https://doi.org/10.1002/\(SICI\)1099-1212\(199809\)8:5<390::AID-OA435>3.0.CO;2-N](https://doi.org/10.1002/(SICI)1099-1212(199809)8:5<390::AID-OA435>3.0.CO;2-N)
- Donoghue, H. D., Taylor, G. M., Marcsik, A., Molnár, E., Pálfi, G., Pap, I., Teschler Nicola, M., Pinhasi, R., Erdal, Y. S., Velemínský, P., Likovsky, J., Belcastro, M. G., Mariotti, V., Riga, A., Rubini, M., Zaijo, P., Besra, G. S., Lee, O. Y. C., Wu, H., Minnikin, D. E., Bull, I. D., O'Grady, J., Spigelman, M. 2015, A migration-driven model for the historical spread of leprosy in medieval Eastern and Central Europe, *Infection, Genetics and Evolution*, Vol. 31, 250–256. doi: 10.1016/j.meegid.2015.02.001
- El Najjar, M. Y. 1976, Maize, malaria and anemias in Pre-Columbian New World, *Yearbook of Physical Anthropology*, Vol. 20, 329–337.
- Epstein, B. S. 1953, The Concurrence of Parietal Thinness with Postmenopausal, Senile, or Idiopathic Osteoporosis, *Radiology*, Vol. 60(1), 29–35. doi: 10.1148/60.1.29
- Fazekas, I. G., Kósa, F. 1978, *Forensic Fetal Osteology*, Akadémiai Kiadó, Budapest.
- Hengen, O. P. 1971, Cribra Orbitalia: Pathogenesis and Probable Etiology, *Homo: Journal of Comparative Human Biology*, Vol. 22, 57–75.
- Henneberg, M., Henneberg, R. J., Cipriani, M. 2002, Bilateral Symmetrical Thinning of the Parietals In a Female from Santa Venera Necropolis of Ancient Poseidonia, Italy (5th Century BC), *Paleopathology Newsletter*, Vol. 118, 11–15.
- Köhler, K., Marcsik, A., Zádori, P., Biro, G., Szeniczey, T., Fábíán, S., Serlegi, G., Maraton, T., Donoghue, H. D., Hajdu, T. 2017, Possible cases of leprosy from the Late Copper Age (3780–3650 cal BC) in Hungary, *The Public Library of Science One*, Vol. 12(10), 1–25. doi: 10.1371/journal.pone.0185966
- Kumar, A., Tubbs, R. S. 2011, Spina Bifida: A Diagnostic Dilemma in Paleopathology, *Clinical Anatomy*, Vol. 24(1), 19–33. <https://doi.org/10.1002/ca.21058>
- Lopez, J. H., Sarkić, N., Dinares Sola, R. 2017, Parietal Thinning: Comparative Radiological Study of 5 Cases from Female Cloister of Infante Don Juan Miguel (Belmonte, XVI-XVII Century), in: *Paleopatología Y Bioarqueología: Contextualizando el Registro Oseo, Actas del XIII Congreso Nacional del Paleopatología, Écija (Sevilla) 1-4 octubre de 2015*, Díaz-Zorita Bonilla M., Escudero Carillo J., López Flores I., Lucena Moreno J., Mora Rosa E., Robles Carrasco S. (eds.), Asociación Profesional de Bioarqueología y Asociación Española de Paleopatología, Sevilla, 173–180.
- Lovejoy, C. O., Meindl, R. S., Pryzbeck, T. R., Mensforth, R. P. 1985, Chronological metamorphosis of the auricular surface of the ilium: A new method for the determination of age at death, *American Journal of Physical Anthropology*, Vol. 68(1), 15–28. doi: 10.1002/ajpa.1330680103
- Manchester, K. 1984, Tuberculosis and leprosy in antiquity: an interpretation, *Medical History*, Vol. 28(2), 162–173. doi: 10.1017/s0025727300035705
- Mareš, M. M. 1970, Measurements from roentgenograms, in: *Human Growth and Development*, McCammon R.W. (ed.), Charles C Thomas, Springfield, 157–200.
- Mariotti, V., Dutour, O., Belcastro, M. G., Facchini, F., Brasili, P. 2005, Probable Early Presence of Leprosy in Europe in a Celtic Skeleton of the 4th-3rd Century BC (Castelcchio di Reno, Bologna, Italy), *International Journal of Osteoarchaeology*, Vol. 15(5), 311–325. <https://doi.org/10.1002/oa.775>
- Meindl, R. S., Lovejoy, C. O., Mensforth, R. P., Walker, R. A. 1985, A Revised Method of Age Determination Using The Os Pubis, With a Review and Tests of Accuracy of Current Methods of Pubic Symphyseal Aging, *American Journal of Physical Anthropology*, Vol. 68(1), 29–45. doi: 10.1002/ajpa.1330680104
- Mensforth, R. P., Lovejoy, C. O., Lallo, J. W., Armelagos, G. J. 1978, The role of constitutional factors, diet and infectious diseases in the etiology of porotic hyperostosis and periosteal reactions in prehistoric infants and children, *Medical Anthropology*, Vol. 2(1), 1–59. doi: 10.1080/01459740.1978.9986939
- Miyazato, M., Sugaya K., Nishijima, S., Owan, T., Ogawa, Y. 2006, Location of spina bifida occulta and ultrasonographic bladder abnormalities predict the outcome of treatment for primary nocturnal enuresis in children, *International Journal of Urology*, Vol. 14(1), 33–38. <https://doi.org/10.1111/j.1442-2042.2006.01666.x>
- Møller-Christensen, V. 1961, *Bone Changes in Leprosy*, Munksgaard, Copenhagen.
- Nikolova, A., Stanev, S., Hamdi, S., Boikova, P., Hadzhiev, R., Dimitrov, R., Tomov, N. 2018, Trochanter tertius incidence in a Bulgarian population, *Science & Technologies*, Vol. VIII(1), 112–115.
- Novak, M. 2004, *Antropološka analiza kasnosrednjovjekovne populacije iz Koprivna kraj Klisa*, Unpublished MA Thesis, University of Zagreb, Zagreb.
- Novak, M., Šlaus, M., Pasarić, M. 2008, Bioarheološke osobine novovjekovne populacije s lokaliteta Koprivno-kod Križa kraj

- Klisa, *Opuscula archaeologica*, Vol. 31, 303–346.
- O'Donnell, L., Hill, E. C., Anderson, A. S. A., Edgar, H. J. H. 2020, Cribra orbitalia and porotic hyperostosis are associated with respiratory infections in contemporary mortality sample from New Mexico, *American Journal of Physical Anthropology*, Vol. 173(4), 721–733. <https://doi.org/10.1002/ajpa.24131>
- Ortner, D. J. 2003, *Identification of Pathological Conditions in Human Skeletal Remains*, 2nd ed., Academic Press, Elsevier. <https://doi.org/10.1016/B978-0-12-528628-2.X5037-6>
- Ortner, D. J., Mays, S. 1998, Dry-bone Manifestations of Rickets in Infancy and Early Childhood, *International Journal of Osteoarchaeology*, Vol. 8(1), 45–55. [https://doi.org/10.1002/\(SICI\)1099-1212\(199801/02\)8:1<45::AID-OA405>3.0.CO;2-D](https://doi.org/10.1002/(SICI)1099-1212(199801/02)8:1<45::AID-OA405>3.0.CO;2-D)
- Paterson, D., Job, C. 1964, Bone changes and absorption in leprosy: A radiological, pathological and clinical study, in: *Leprosy in Theory and Practice*, Cochrane R., Davey T. (eds.), John Wright & Sons Ltd, Bristol, 425–226.
- Pfirrman, C. W. A., Resnick, D. 2001, Schmorl Nodes of the Thoracic and Lumbar Spine: Radiographic-Pathologic Study of Prevalence, Characterization, and Correlation with Degenerative Changes of 1650 Spinal Levels in 100 Cadavers, *Radiology*, Vol. 219(2), 368–374. doi: 10.1148/radiology.219.2.r01ma21368
- Phenice, T. W. 1969, A Newly Developed Visual Method of Sexing the Os Pubis, *American Journal of Physical Anthropology*, Vol. 30(2), 297–302. <https://doi.org/10.1002/ajpa.1330300214>
- Pindborg, J. J. 1970, *Pathology of Dental Hard Tissues*, Saunders, Philadelphia.
- Ridley, D., Jopling, W. 1966, Classification of leprosy according to immunity. A five group system, *International Journal of Leprosy*, Vol. 34(3), 255–273.
- Rogers, J., Waldron, T. 1955, *A Field Guide to Joint Disease in Archaeology*, John Wiley & Sons Ltd, Chichester.
- Scheuer, L., Black, S. 2000, *Developmental Juvenile Osteology*, Academic Press, Elsevier. <https://doi.org/10.1016/B978-0-12-624000-9.X5000-X>
- Schmorl, G., Junghanns, H. 1971, *The human spine in health and disease*, Grune&Stratton, New York.
- Stuart-Macadam, P. 1985, Porotic Hyperostosis: Representative of a Childhood Condition, *American Journal of Physical Anthropology*, Vol. 66(4), 391–398. <https://doi.org/10.1002/ajpa.1330660407>
- Šlaus, M. 2006, *Bioarheologija. Demografija, zdravlje, trauma i prehrana starohrvatskih populacija*, Školska knjiga, Zagreb.
- Todd, T. W. 1920, Age changes in the pubic bone I: the male white pubis, *American Journal of Physical Anthropology*, Vol. 3(3), 285–334. <https://doi.org/10.1002/ajpa.1330030301>
- Trotter, M., 1970, Estimation of stature from intact long bones, in: *Personal identification in mass disasters*, Stewart T. D.(ed.), Smithsonian Institution Press, Washington DC, 71–83. <https://doi.org/10.5479/sil.30678.39088001440254>
- Trotter, M., Gleser, G. C., 1958, A re-evaluation of estimation of stature based on measurements of stature taken during life and of long bones after death, *American Journal of Physical Anthropology*, Vol. 16(1), 79–123. <https://doi.org/10.1002/ajpa.1330160106>
- Tsutsumi, S., Yasumoto, Y., Ito, M. 2008, Idiopathic Calvarial Thinning, *Neurologia medico-chirurgica (Tokyo)*, Vol. 48(6), 275–278. doi: 10.2176/nmc.48.275
- Ubelaker, D. H. 1978, *Human Skeletal Remains: Excavation, Analysis and Interpretation*, Smithsonian Institute Press, Washington DC.
- Ubelaker, D. H. 1989, *Human Skeletal Remains: Excavation, Analysis, Interpretation*, Taraxacum, Washington DC.
- Waldron, T. 2009, *Paleopathology*, Cambridge University Press, Cambridge. <https://doi.org/10.1017/CBO9780511812569>
- Walker, P. L., Bathurst, R. R., Richman, R., Gjerdrum, T., Andrushko, V. A. 2009, The Causes of Porotic Hyperostosis and Cribra orbitalia: A Reappraisal of the Iron–Deficiency–Anemia Hypothesis, *American Journal of Physical Anthropology*, Vol. 139(2), 109–125. doi: 10.1002/ajpa.21031
- Weston, D. A. 2012, Nonspecific Infection in Paleopathology: Interpreting Periosteal Reactions, in: *A Companion to Paleopathology*, Grauer Anne L. (ed.), Wiley Blackwell, Chichester, 492–512. <https://doi.org/10.1002/9781444345940.ch27>
- Wheeler, S. M. 2012, Nutritional and Disease Stress of Juveniles from the Dakhleh Oasis, Egypt, *International Journal of Osteoarchaeology*, Vol. 22(2), 219–234. <https://doi.org/10.1002/oa.1201>
- White, T. D., Folkens, P. A. 2005, *The Human Bone Manual*, Academic Press, Oxford. <https://doi.org/10.1016/C2009-0-00102-0>
- White, T. D., Black, M. T., Folkens, P. A. 2012, *The Human Osteology*, 3rd ed., Academic Press, Oxford. <https://doi.org/10.1016/C2009-0-03221-8>
- Wokaun, M., Jurić, I., Vrbica, Ž. 2006, Between Stigma and Dawn of Medicine: The Last Leprosarium in Croatia, *Croatian Medical Journal*, Vol. 47(5), 759–766.

## SUMMARY

This paper presents preliminary results of the anthropological analysis carried out on the osteological material discovered during the excavation of Mukoše site near Goriš in 2020.<sup>3</sup> A total of six skeletons were analysed from six graves dated to the early modern period. For each skeleton sex and age were determined. Osteological material was also examined for degenerative changes on the spine and major joints, Schmorl's nodes on the vertebrae, indicators of nonspecific infectious diseases (periostitis), osteological indicators of subadult stress (cribra orbitalia), trauma, dental pathologies (dental caries, periodontal and periapical abscess or antemortem tooth loss) and any other visible pathological changes. The anthropological analysis disclosed three adult male skeletons and three subadult skeletons up to the age of 10 years. Degenerative changes and Schmorl's nodes found on the adult male skeletons are indicative of harsh living conditions and physical stress endured by the population. These results correspond with previous results and interpretations regarding the conditions and quality of life of early modern populations living in the Dalmatian Hinterland; demanding working conditions (presumably due to the rocky configuration of the terrain) and sex-based division of labour where men were in charge of the more difficult physical tasks. Besides forth mentioned changes, other pathologies were also observed on the osteological material. A skull of an adult male recovered from grave 1 shows morphological changes (slight widening of the nasal cavity) (Fig. 2) that are compatible with leprosy. Similar changes (including atrophy of the nasal spine and atrophy and the destruction of the alveolar bone on the upper jaw) (Fig. 4 and 5) are observed on the additional male skull found in the same grave, but unfortunately, because of the lack of context, the

skull in question cannot be attributed to a specific grave or horizon. Since the morphological changes found on the male skull attributed to grave 1 are too few in number, further analysis (pathogen analysis) is needed to establish the infection with certainty. In addition to the possible leprotic changes of the nasal cavity, bilateral parietal thinning was observed on both parietal bones of the same skull manifesting as two symmetrical depressions on the ectocranial side of the bones (Fig. 1). Parietal thinning is a rare pathology of unknown etiology and its presence in this context will certainly help in further research and understanding of the disease. Pathologies found on the subadult skeletons include a healed cribra orbitalia found on the right orbit of the subadult from grave 2 and a non-fusion of posterior vertebral arch (spina bifida occulta) found on the eleventh thoracic vertebrae and sacrum of a subadult from grave 3 (Fig. 6 and 7). The subadult from grave 4 exhibited no visible pathological changes. Healed antemortem fracture of the distal end of the right radial bone was observed on the adult male skeleton from grave 5 (Fig. 8). This type of fracture, also known as the parry fracture, is often a product of an accident; falling down and landing with open palms. On the posterior side of both thigh bones of an adult male from grave 6 appearance of the third trochanter was noted. Since the excavation of this site is in its incept, more data and further research is needed for a more concrete evaluation of the conditions and quality of life in this population. Further archaeological research will bring to light more information on the site itself and the results from future anthropological analysis of skeletal remains not yet excavated will facilitate a clearer image of the living conditions in the researched population.

3 This paper has in part been supported by Croatian Science Foundation within the project Development and Heritage of the Military Orders in Croatia (milOrd) (HRZZ, IP-2019-04-5513).